



# главный ВРАЧ

№ 3 (107) 2026

ЮГА РОССИИ

WWW.AKVAREL2002.RU

## СТОМАТОЛОГИЯ

# GoldiDent<sup>+</sup>

Ваш поставщик стоматологического оборудования



HDX WILL

CATTANI  
AIR TECHNOLOGY

vatech

WOODPECKER

zumax

Euronda

WOSON

W&H

Mercury

ajax

NSK

DEXCOWIN  
Creative Innovation and Technology

с 2009 года  
на стоматологическом  
рынке

> 1 000  
реализованных  
проектов

Работаем по всей  
России и СНГ

Приезжайте: г. Москва,  
2-й Котляковский пер., д. 18  
Ст. метро «Варшавская»

Пишите: info@goldident.ru  
Выбирайте: www.goldident.ru

Звоните: 8 (495) 989-51-98  
8 (800) 775-41-98 (бесплатно по РФ)  
8 929 642-53-05 (WhatsApp)

# dGun®

DENTIST

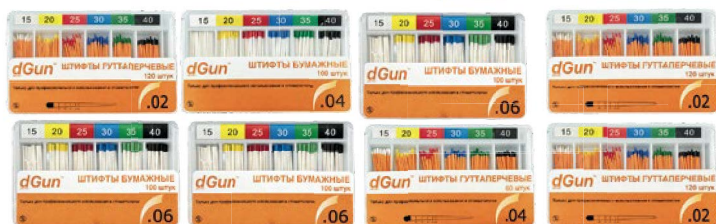
## ИНСТРУМЕНТЫ, НА КОТОРЫЕ НИ У КОГО НЕТ НАРЕКАНИЙ

**NEW!**

Инъектор dGUN с 2026 года оснащен карпульной иглой нового поколения, дающей стоматологу повышенный уровень комфорта в работе, а пациенту еще больше пониженные болевые ощущения

Отгрузка в ТК в течение 24 часов с момента получения оплаты

Производство сертифицировано ISO-13485



Контакты:  
ООО "Уральская медицинская компания"  
Россия, г. Ижевск  
8-800-250-99-74  
[info@denttorg.ru](mailto:info@denttorg.ru)  
[999@denttorg.ru](mailto:999@denttorg.ru)  
[dgun.online](http://dgun.online)



# REVYLINE

## Портативный ИРРИГАТОР RL 230

- Идеальное дополнение к зубной щетке
- Профилактика межзубного кариеса: импульсная струя воды с пузырьками воздуха промывает труднодоступные места
- Гидромассаж улучшает микроциркуляцию в тканях десны, уменьшает кровоточивость
- Незаменимый инструмент при наличии брекетов, коронок, виниров, имплантатов
- Из экологически безопасного пластика



## Вся в калитбару! ЗУБНАЯ ЩЕТКА RL 095

- Иновационная технология двойных колебаний «Виброзвук»
- Колеблется не только щетина, но и насадка: эффективность выше, чем у обычной звуковой щетки
- 33 240 движений для очищения труднодоступных участков, отбеливания, полировки эмали
- Кавитационный эффект: ударные микроволны отделяют налет от эмали
- Ирригационный эффект: направленный поток смеси пасты и слюны очищает каждый зуб
- Встроенный голосовой помощник: подсказывает, как правильно чистить зубы, помогает вовремя менять зону чистки
- Таймер на 1, 1,5, 2 минуты
- Для детей от 7 лет

По всем вопросам обращаться:  
8 (800) 775-38-49

| [sale@revyline.ru](mailto:sale@revyline.ru)

| [revyline.ru](http://revyline.ru)



Revyline — международная компания, основанная в 2013 году врачом-стоматологом и специализирующаяся на производстве средств гигиены полости рта.

Я Максим Обушенков, руководитель компании Revyline. Связаться со мной можно в социальных сетях @freshmax13.

Реклама. ИП Обушенков М. А.,  
ОГРНИП: 310774603201455

**Скидка 20%**  
на всю продукцию на сайте  
[revyline.ru](http://revyline.ru)

**DOROGOE20**

до  
31.07  
2026





## Самый удобный в России пылесос-слюноотсос 2 в 1!

Компания «Аэрс-Мед» разработала и запатентовала новый высокопроизводительный наконечник слюноотсоса, обеспечивающий более эффективное удаление из ротовой полости слюны, пыли и сгустков крови. Благодаря этому изобретению достигается несколько целей.

### **ПОВЫШАЕТСЯ КОМФОРТ ПАЦИЕНТА**

*Во время лечения у пациента не возникает неприятных ощущений из-за скопления слюны и лекарственных средств во рту.*

### **УДАЛЯЮТСЯ ЗУБНАЯ ПЫЛЬ И ИЗЛИШКИ СТОМАТОЛОГИЧЕСКИХ МАТЕРИАЛОВ**

*Когда врач формирует пломбу, он шлифует ее и удаляет излишки. Стоматолог-гигиенист собирает остатки чистящих и полировочных средств.*

### **ЗУБ СОХРАНЯЕТСЯ СУХИМ**

*Если во время лечения в полость зуба попадет слюна, впоследствии в нем разовьется инфекция. Использование нашего аспиратора позволяет этого избежать.*

### **ОБЕСПЕЧИВАЮТСЯ ОПТИМАЛЬНЫЕ УСЛОВИЯ ДЛЯ РАБОТЫ СТОМАТОЛОГА**

*Чтобы врач постоянно видел зуб, с которым работает, жидкость, пыль и сгустки крови непрерывно удаляются в полном объеме.*



ООО «АЭРС МЕД»

Россия, 170001, г. Тверь, ул. Коняевская, д. 13, стр. 1

Тел.: +7 (495) 973-77-35

**Научно-практический  
рецензируемый журнал  
«ГЛАВНЫЙ ВРАЧ ЮГА РОССИИ»**



**Крылова О. В.** — учредитель

**ИП Круглаковский С. М.** — издатель,  
e-mail: Krylova@akvarel2002.ru

**Петров Ю. А.** — главный редактор, д.м.н., профессор,  
e-mail: info@akvarel2002.ru

**Редакционная коллегия**

**Бегайдарова Р. Х.** — д.м.н., профессор НАО «Медицинский университет Караганды», Республика Казахстан

**Беловолова Р. А.** — д.м.н., ФГБОУ ВО РостГМУ

**Боев И. В.** — д.м.н., профессор ФГБОУ ВО СтГМУ

**Воробьева Е. В.** — д.п.н., профессор, ФГАОУ ВО ЮФУ

**Воробьев С. В.** — д.м.н., профессор ФГБОУ ВО РостГМУ

**Гандылян К. С.** — к.м.н., профессор ФГБОУ ВО СтГМУ

**Гаража С. Н.** — д.м.н., профессор ФГБОУ ВО СтГМУ

**Дмитриев М. Н.** — к.м.н., доцент ФГБОУ ВО РостГМУ

**Долгалев А. А.** — д.м.н., доцент ФГБОУ ВО СтГМУ

**Енгибарян М. А.** — д.м.н., в.н.с. ФГБУ НМИЦ онкологии

**Зиганшин А. М.** — д.м.н., ФГБОУ ВО РостГМУ

**Караков К. Г.** — д.м.н., профессор ФГБОУ ВО СтГМУ

**Карсанов А. М.** — к.м.н., доцент ФГБОУ ВО СОГМА

**Кит О. И.** — академик РАН, д.м.н., профессор,  
ФГБУ НМИЦ онкологии

**Кокоев В. Г.** — начальник ФГКУ «1602 ВКГ» МО РФ

**Коровин А. Я.** — д.м.н., профессор ФГБОУ ВО КубГМУ

**Кравченко Л. В.** — д.м.н., профессор, ФГБОУ ВО РостГМУ

**Куценко И. И.** — д.м.н., профессор ФГБОУ ВО КубГМУ

**Максюков С. Ю.** — д.м.н., профессор ФГБОУ ВО РостГМУ

**Маскин С. С.** — д.м.н., профессор ФГБОУ ВО ВолгГМУ

**Моллаева Н. Р.** — д.м.н., ФГБОУ ВО ДГМУ

**Осипова А. А.** — д.п.н., профессор, ФГБОУ ВО РостГМУ

**Палиева Н. В.** — д.м.н., профессор ФГБОУ ВО РостГМУ

**Панова И. В.** — д.м.н., профессор, ФГБОУ ВО РостГМУ

**Перескоков С. В.** — д.м.н., ФГБОУ ВО РостГМУ

**Пищик В. И.** — д.п.н., профессор, ФГБОУ ВО ДГТУ

**Реверчук И. В.** — д.м.н., профессор ФГАОУ ВО БФУ  
им. И. Канта

**Ремизов О. В.** — д.м.н., профессор ФГБОУ ВО СОГМА

**Росторгуев Э. Е.** — к.м.н., ФГБУ НМИЦ онкологии

**Сагитова Г. Р.** — д.м.н., профессор ФГБОУ  
ВО «Астраханский ГМУ»

**Твердохлебова Т. И.** — д.м.н., ФБУН РостовНИИ МП  
Роспотребнадзора

**Шатова Ю. С.** — д.м.н., в.н.с. ФГБУ НМИЦ онкологии

**Шемонаев В. И.** — д.м.н., профессор ФГБОУ ВО ВолгГМУ

## СОДЕРЖАНИЕ

Алгоритм комплексного ведения пациентов с ретенрованными постоянными зубами на клинических примерах .....	4
Комбинированное лечение пациента с мезиальным прикусом на примере клинического случая .....	9
Распространенность симптомов заболеваний височно-нижнечелюстного сустава среди молодого населения Самарской области .....	13
Возрастные особенности стоматологического статуса и уровня гигиены полости рта у пациентов с сахарным диабетом 2-го типа .....	16
Элайнеры – дань моде или метод коррекции сложных нарушений прикуса? .....	20
Новый подход к анализу цитогрaмм у пациентов с дисбиозом при ортодонтическом лечении .....	22
Клинико-диагностические паттерны течения кандидозного стоматита .....	26
Сарафанное радио и... укол, или Главный секрет, почему пациенты уходят к конкуренту .....	30
Выставки .....	32, 39
Изменение кислотно-щелочного баланса слюны у детей при использовании миофункционального тренажера ФоксиСпот .....	33
Особенности ортодонтического лечения пациентов с первичной адентией постоянных зубов .....	37

**Адрес редакции и издателя:**  
344064, г. Ростов-на-Дону, 3-й Холмистый пер., д. 8  
Тел.: +7 (991) 366-00-67, 8 (918) 524-77-07  
www.akvarel2002.ru, e-mail: info@akvarel2002.ru

Отпечатано в типографии ИП Ханко Сергей Дмитриевич,  
г. Ростов-на-Дону, просп. Соколова, д. 80/206, оф. 514  
Тираж 3000 экз. Заказ № 409217  
Подписано в печать 18.05.2026, дата выхода 25.05.2026

Зарегистрирован Федеральной службой по надзору в сфере связи, информационных технологий и массовых коммуникаций.

Регистрационный номер ПИ № ФС 77-79423 от 27.11.2020

Журнал входит в Перечень ВАК. Журнал входит в систему РИНЦ (Российский индекс научного цитирования) на платформе eLibrary.ru.

Статьи, поступающие в редакцию, рецензируются. За содержание и достоверность сведений, изложенных в статьях, ответственность несут авторы.

В соответствии со ст. 38 закона РФ «О рекламе» ответственность за содержание информации в рекламе несет рекламодатель.

Распространяется бесплатно по линии МЗ

# АЛГОРИТМ КОМПЛЕКСНОГО ВЕДЕНИЯ ПАЦИЕНТОВ С РЕТЕНИРОВАННЫМИ ПОСТОЯННЫМИ ЗУБАМИ НА КЛИНИЧЕСКИХ ПРИМЕРАХ

В. В. Бавлакова, И. В. Фоменко, А. Л. Касаткина, Б. М. Захаров, Р. М. Манаков, Ю. О. Кроман

**Аннотация.** Ретенрованными бывают как сверхкомплектные зубы, так и постоянные комплектные; крайне редко наблюдается ретенция отдельных временных зубов. Для раннего выявления признаков ретенции зубов необходимо тщательное обследование пациентов, изучение размеров зубов и зубных рядов, нарушения прикуса, сопоставление полученных данных с особенностями формирования лица, что обеспечивает более точную диагностику. Для планирования и прогнозирования результатов лечения важно уточнение топографии ретенрованного зуба или зубов по отношению к вершине альвеолярного отростка. Эти сведения в сочетании с определением степени формирования верхушек корней ретенрованных зубов важны для определения прогноза лечебных мероприятий. Необходимо равенство степени формирования корней одноименных зубов на обеих половинах одной челюсти. Если верхушки корней ретенрованного зуба

еще не полностью сформированы, то прогноз лечения более благоприятный, чем после завершения их формирования. Ортопантограммы челюстей используют для изучения угла наклона продольных осей ретенрованных и соседних зубов на переднем участке по отношению к срединной плоскости лицевого отдела черепа. Углы наклона продольных осей премоляров и моляров изучают по отношению к основанию челюстей. Сверхкомплектные зубы – как прорезавшиеся, так и ретенрованные – обычно вызывают нарушение формирования зубных рядов. Лечение ретенрованных постоянных зубов – это сложный и длительный процесс, включающий два основных этапа: хирургическое обнажение коронки зуба и последующее ортодонтическое лечение – перемещение его в зубной ряд.

**Ключевые слова:** ретенрованный зуб, полная ретенция, неполная ретенция, гингивэктомия, сверхкомплектный зуб.

## ALGORITHM FOR COMPLEX MANAGEMENT OF PATIENTS WITH RETENTED PERMANENT TEETH USING CLINICAL EXAMPLES

V. V. Bavlakova, I. V. Fomenko, A. L. Kasatkina, B. M. Zakharov, R. M. Manakov, Yu. O. Kroman

**Annotation.** Both supernumerary and permanent teeth can be impacted; impaction of individual primary teeth is extremely rare. For early detection of impaction signs, patients require thorough examination, evaluation of tooth and dental arch dimensions, identification of malocclusion, and correlation of the obtained data with facial development features, ensuring more accurate diagnosis. To plan and predict treatment outcomes, it is essential to clarify the topography of the impacted tooth or teeth relative to the alveolar ridge apex. This information, combined with determining the degree of root apex formation in impacted teeth, is crucial for assessing the prognosis of treatment. Comparison of root formation stages between homologous teeth on both sides of the same

jaw is necessary. If the root apices of an impacted tooth are not yet fully formed, the treatment prognosis is more favorable than after their complete formation. Orthopantomograms are used to study the inclination angles of the longitudinal axes of impacted and adjacent teeth in the anterior region relative to the midsagittal plane of the facial skeleton. The inclination angles of the longitudinal axes of premolars and molars are analyzed relative to the jaw base. Supernumerary teeth, whether erupted or impacted, usually cause disturbances in dental arch formation. The treatment of impacted permanent teeth is a complex and lengthy process, consisting of two main stages: surgical exposure of the tooth crown and subsequent orthodontic treatment to align it into the dental arch.

**Keywords:** Impacted tooth, complete retention, incomplete retention, gingivectomy, supernumerary tooth.

**Р**етенрованный зуб – сформированный зуб, остановившийся в прорезывании в челюсти [1].

Выделяют полную и неполную ретенцию зубов. При полной ретенции коронка зуба полностью покрыта слизистой оболочкой десны или костной тканью, при неполной – часть коронки визуализируется в полости рта [2, 3]. Эта патология составляет в среднем 20% среди всех остальных зубочелюстных аномалий [2, 4].

Среди системных факторов, способствующих формированию аномалии прорезывания зубов, выделяют генетические (монозиготные близнецы, аутомомно-доминантный признак, остеопетроз, ключично-черепичная дисплазия) и эндокринные (гипопитуитаризм, гипотиреоз, гипопаратиреоз) [4, 6].

Наиболее распространенным локальным фактором, способствующим формированию патологии, является недостаток места в зубной дуге, раннее или несвоевременное удаление молочных зубов. Наличие сверхкомплектных зубов и повреждение зубного фолликула также относят к локальным факторам, определяющим ретенцию постоянных зубов [10].

Постановка диагноза осуществляется на основе клинических и рентгенологических данных. К клиническим признакам ретенции относится задержка прорезывания постоянного зуба или персистенция молочного зуба, а также пальпаторно и визуально определяемая нёбная или вестибулярная припухлость в области залегания ретенрованных зубов [11].

**Цель исследования** – проанализировать алгоритм комплексного ведения пациентов с ретенрованными постоянными зубами на клинических примерах. Для ее достижения поставлены следующие задачи: детально описать поэтапный алгоритм, включающий диагностику, планирование и лечение; на клинических примерах проанализировать практическую эффективность данного алгоритма; выделить ключевые топографические, возрастные факторы и факторы, влияющие на выбор лечебной тактики; дать интегральную оценку результатов лечения с учетом функционального и эстетического компонентов.

## МАТЕРИАЛЫ И МЕТОДЫ

В стоматологическом клинико-диагностическом центре Волгоградского государственного медицинского университета нами было обследовано 79 пациентов с наличием ретенированных постоянных зубов. Обследование включало сбор жалоб, анамнеза жизни и заболевания. Клиническое исследование включало рентгенологические методы: проведение ортопантограммы, компьютерной томографии.

Комплексное лечение заключалось в последовательной смене видов лечения – хирургического, ортодонтического и физиотерапевтического.

## РЕЗУЛЬТАТЫ

Тактика хирургического метода лечения ретенции зуба заключается в отслоении слизисто-надкостничного лоскута в месте фиксации брекета или кнопки, называемого гингивозкотомией [10]. Для этого используют скальпель, лазер или радионож [12]. После завершения роста челюсти может быть выполнена компактоостомия – удаление компактной пластинки костной ткани, препятствующей прорезыванию ретенированных зубов или зуба [14].

Топография ретенированного зуба и возможность его перемещения в зубную дугу определяется стоматологом-ортодонтом по данным ортопантомографии и конусно-лучевой компьютерной томографии. Определяющим фактором является месторасположение ретенированного зуба, наличие места или возможность его создания в зубной дуге, функциональная принадлежность зуба [1, 4].

Есть вероятность достичь успешного результата без последующего ортодонтического лечения при условии дальнейшего прорезывания ретенированного зуба по правильному пути и сохранения его потенциала прорезывания [5, 7].

Удаление ретенированных зубов или зуба применимо к зубам, не являющимся функционально важными – третьим молярам [4, 10, 15]. Реплантация зуба применима к ретенированным, дистопированным зубам.

После удаления ретенированного и дистопированного зуба стоматолог-хирург выполняет его реплантацию и фиксирует шиной-скобой. Условиями манипуляции являются сформированный корень и достаточное место в зубной дуге [2, 9].

В качестве дополнительного фактора, стимулирующего прорезывание, используют методы физиотерапевтического воздействия: электрофорез лидазы, инъекции лидазы, пальцевой массаж, вакуумное воздействие, компрессии и вибрации (ультразвук, электростимуляция, лазер) [3, 4, 9].

Ортодонтическое лечение ретенированных зубов заключалось в создании места (при его отсутствии в зубной дуге) и последующем его перемещении. К наиболее известной методике ортодонтического лечения ретенции относится применение edgewise-техники, где дугу используют как стационарную опору, а жесткие металлические лигатуры или резиновые эластики – как дополнительные элементы для перемещения зубов [2, 8].

## КЛИНИЧЕСКИЙ СЛУЧАЙ 1

Пациентка 38 лет обратилась в СКДЦ ВолгГМУ с жалобами на наличие временных клыков в зубной дуге (5.3, 6.3). Диагноз: K01.0.

После проведенных клинических, рентгенологических методов обследования (рис. 1) были удалены 5.3, 6.3. Применено комплексное лечение: хирургическое отслоение слизисто-надкостничных лоскутов в области 1.3, 2.3, фиксация брекет-системы, кнопок, затем брекетов на ретенированные 1.3, 2.3, перемещение их в зубную дугу (рис. 2, 3).

## КЛИНИЧЕСКИЙ СЛУЧАЙ 2

Родители пациента 15 лет обратились в СКДЦ ВолгГМУ с жалобами на отсутствие постоянных зубов на верхней и нижней челюсти. Диагноз: K01.0.

После проведенных клинических, рентгенологических методов обследования (рис. 4) проведено комплексное лечение: хирургическое отслоение слизисто-надкостничных лоскутов в области 1.1, 1.2, 1.3, 2.3, 3.4, фиксация брекет-системы, кнопок, затем брекетов на ретенированные зубы, перемещение их в зубную дугу (рис. 5, 6).

## КЛИНИЧЕСКИЙ СЛУЧАЙ 3

В СКДЦ ВолгГМУ обратилась пациентка 23 лет с жалобой на отсутствие постоянного зуба. Из анамнеза: 8.5 был удален 6 месяцев назад. После проведенных рентгенологических исследований поставлен диагноз: K01.0 (рис. 7).

Проводили комплексное лечение: хирургическое отслоение слизисто-надкостничного лоскута, затем перемещение ретенированного зуба edgewise-техникой (рис. 8–11).

## КЛИНИЧЕСКИЙ СЛУЧАЙ 4

В СКДЦ ВолгГМУ обратилась пациентка 39 лет с жалобой на отсутствие постоянного зуба. Из анамнеза: 6.5 был удален год назад. После проведенных рентгенологических исследований поставлен диагноз: K01.0 (рис. 12).

Проводили комплексное лечение: хирургическое отслоение слизисто-надкостничного лоскута, затем перемещение ретенированного зуба edgewise-техникой (рис. 13–15).

## ЗАКЛЮЧЕНИЕ

Необходимость индивидуального подхода к каждому конкретному пациенту с ретенированными постоянными зубами, учет топографии расположения зубов, возможность их перемещения в зубной дуге с учетом наличия места или его создания решается на этапе диагностики. Алгоритм комплексного ведения пациентов, представленный нами на клинических случаях, дает возможность нормализовать формы зубных рядов ортодонтических пациентов, создавая тем самым оптимальную функциональную окклюзию.

**Авторы заявляют об отсутствии конфликта интересов.**

**The authors declare no conflicts of interest.**

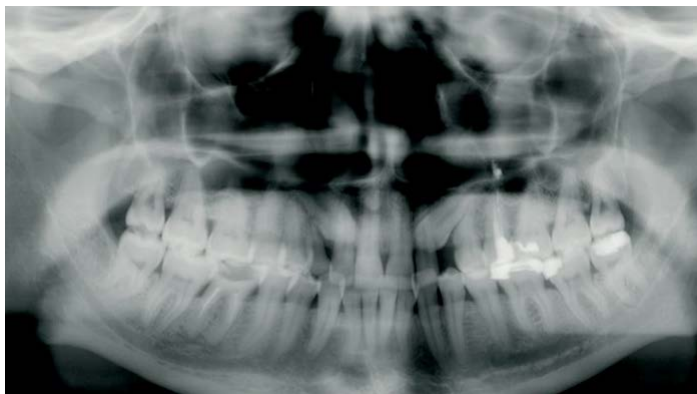

Рис. 1. Ортопантограмма пациента 1

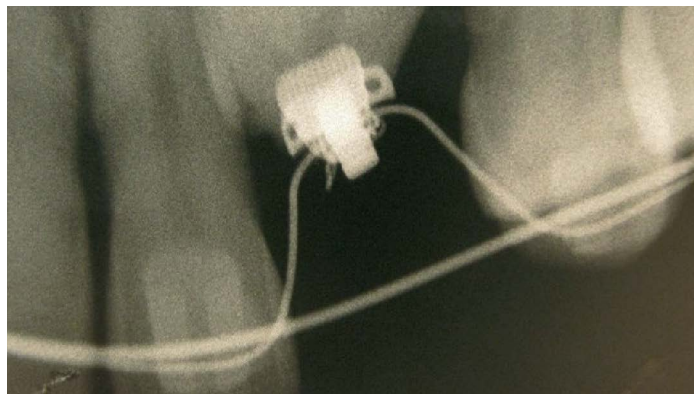


Рис. 2. Методика двойной дуги у пациента 1

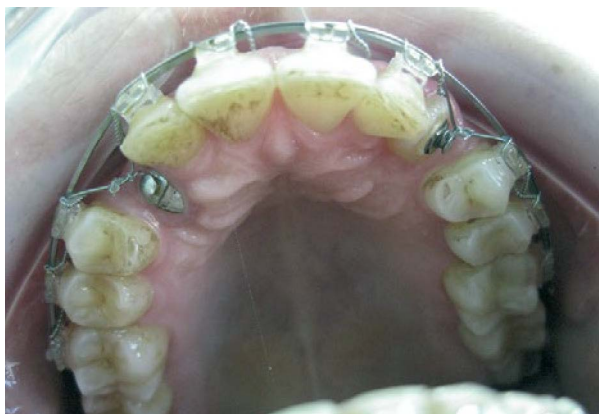

Рис. 3. На этапе лечения (пациент 1)

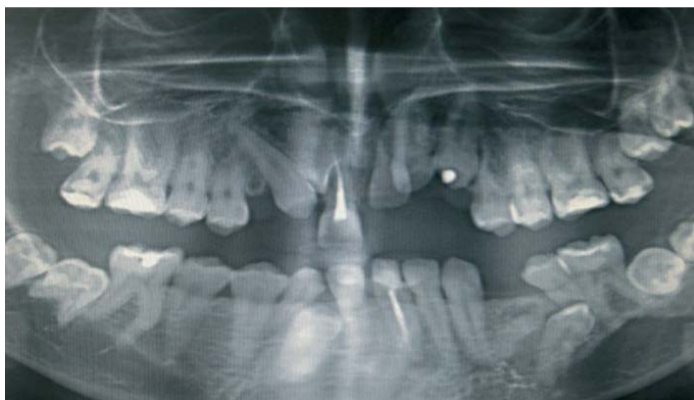

Рис. 4. Ортопантограмма пациента 2

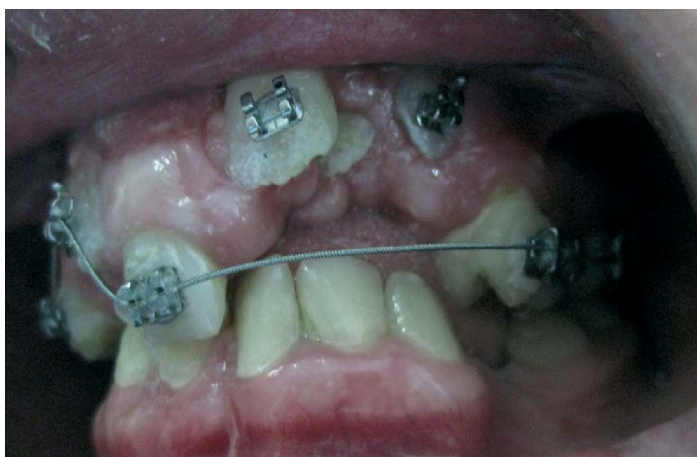

Рис. 5. Использование дуги Direct у пациента 2

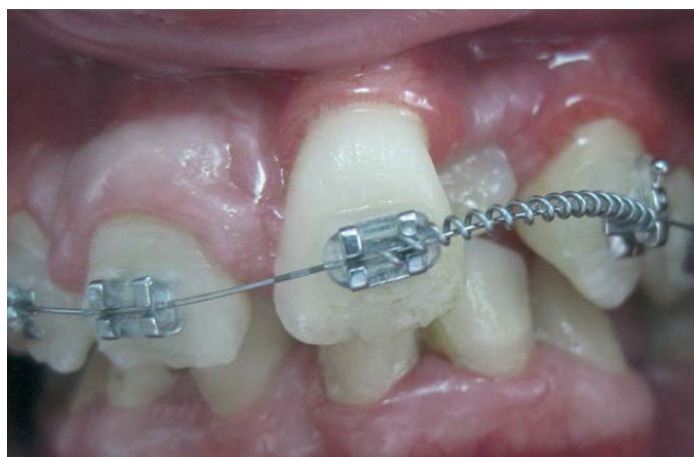

Рис. 6. На этапе лечения (пациент 2)

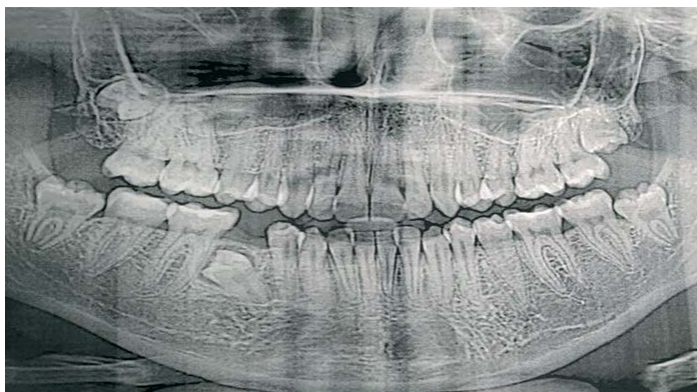


Рис. 7. Ортопантограмма пациента 3

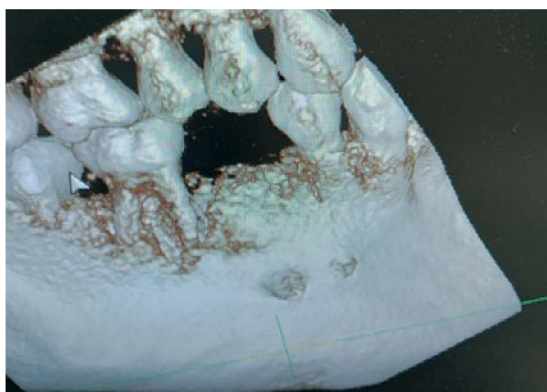

Рис. 8. Данные конусно-лучевой компьютерной томограммы пациента 3

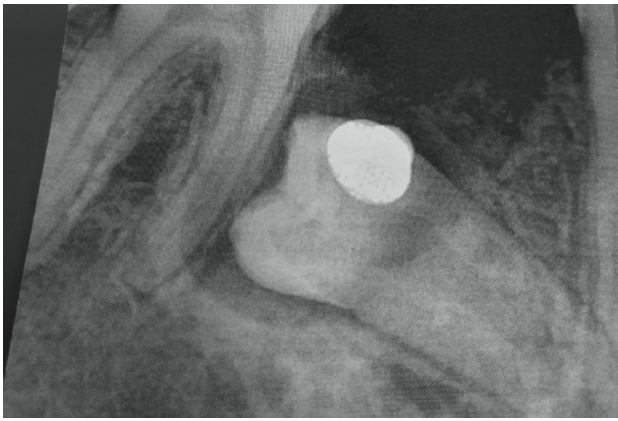


Рис. 9. На этапе лечения (пациент 3)

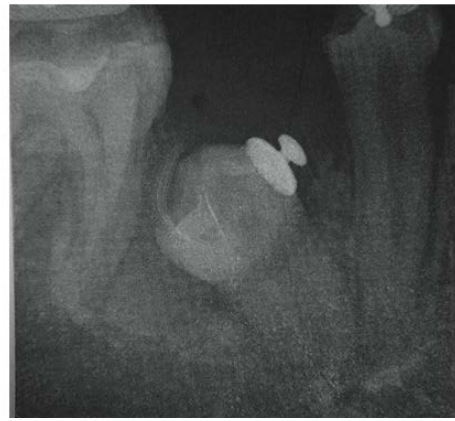

Рис. 10. Смена вектора тяги

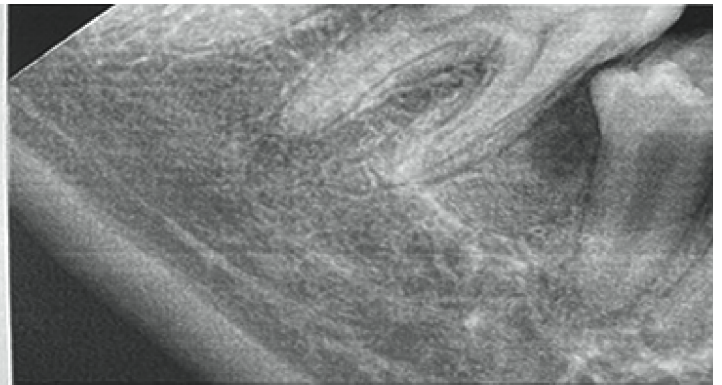
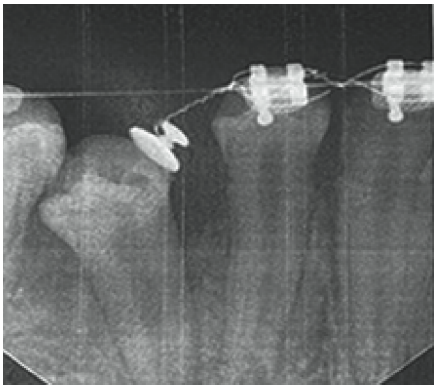


Рис. 11. Дана тяга металлической лигатурой к стационарной дуге (пациент 3)

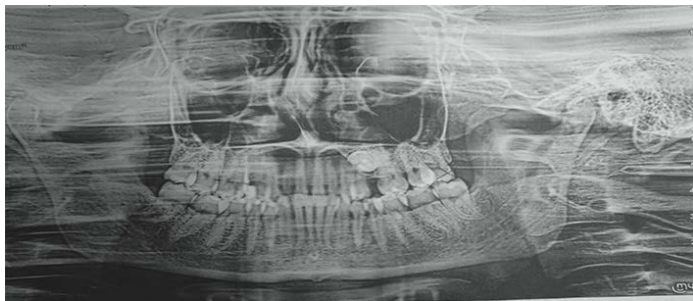

Рис. 12. Ортопантомограмма пациента 4

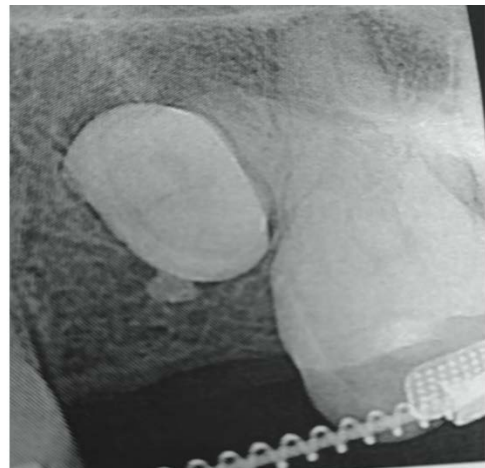


Рис. 13. На этапе лечения (пациент 4)

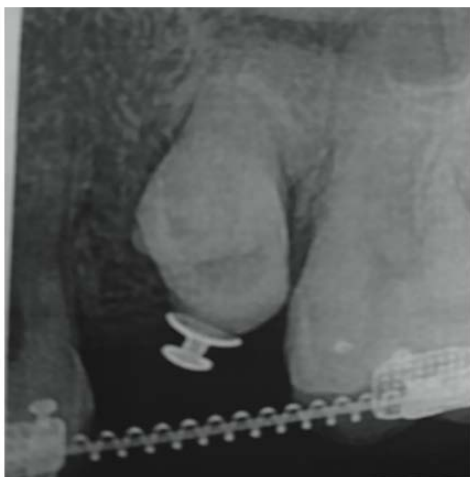

Рис. 14. Получено место (пациент 4)

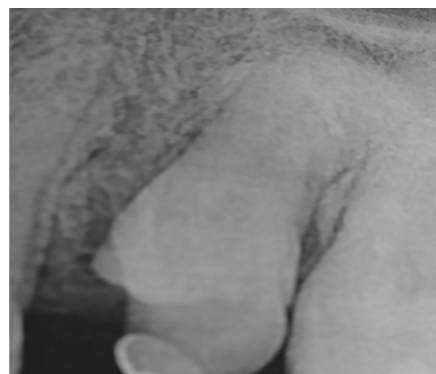

Рис. 15. Дана тяга к дуге (пациент 4)

## СПИСОК ЛИТЕРАТУРЫ

1. Бавлакова В. В., Иванова О. П. Профилактика и лечение ретенции клыков. Волгоград, 2018. 47 с.
2. Бавлакова В. В., Иванова О. П., Касаткина А. Л., Фоменко И. В. Профилактика ретенции и аномалийного положения постоянных клыков. Волгоград, 2022. 72 с.
3. Бавлакова В. В., Бавлакова В. В., Купцова Ю. С. Профилактика ретенции постоянных зубов у пациентов. В: Корреляционное воздействие науки и практики в новом мире: сборник научных статей по итогам Международной научно-практической конференции (Санкт-Петербург, 15 декабря 2020 г.). Санкт-Петербург, 2020. С. 91–94.
4. Кочетова М. С., Нарыжная Е. В., Лучковская Д. И., Денисова В. В. Выявление наиболее эффективного метода лечения ретенции зубов // Актуальные проблемы теоретической и клинической медицины. 2021. Т. 31, № 1. С. 147–151.
5. Дегтярев С. А., Калужская С. М. Диагностика и комплексное лечение детей с ретенцией постоянных зубов // Смоленский медицинский альманах. 2020. № 3. С. 79–83.
6. Ищенко Е. А., Попов Н. В. Особенности лечебных мероприятий при аномалии задержки прорезывания клыков верхней челюсти // Главврач Юга России. 2021. Т. 81, № 6. С. 23–24.
7. Клинические рекомендации «Ретенированные зубы». stomatologicheskaya-assotsiatsiya-rossii.ru. Дата обращения: 20.02.2024.
8. Курманбеков Н. О. Распространенность и этиопатогенез ретенции зубов (обзор литературы) // Евразийское научное объединение. 2020. Т. 70, № 12-3. С. 187–191.
9. Кыпаско М. Хирургическая стоматология. Клинические протоколы. Москва: Практическая медицина; 2023. 500 с.
10. Попов Н. В., Шукина И. Ю., Еропкина А. О. Особенности современных методов лечения пациентов с ретенцией зубов (обзор литературы) // Аспирантский вестник Поволжья. 2021. № 1-2. С. 74–81.
11. Wada-Takahashi S., Hidaka K. I., Yoshino F., et al. Effect of physical stimulation (gingival massage) on age-related changes in gingival microcirculation // PLoS One. 2020. V. 15, N. 5. P. e0233288. DOI: 10.1371/journal.pone.0233288.
12. Ghaemina H., Nienhuijs M. E., Toedtling V., et al. Surgical removal versus retention for the management of asymptomatic disease-free impacted wisdom teeth // Cochrane Database Syst Rev. 2020. V. 5, N. 5. P. CD003879. DOI: 10.1002/14651858.CD003879.pub5.
13. Phan A. H., Lam P. H., Le L. D., Le S. H. Improvement of the Impacted Level of Lower Third Molars After Orthodontic Treatment // Int Dent J. 2023. V. 73, N. 5. P. 692–700. DOI: 10.1016/j.identj.2023.01.006.
14. Lorenzi C., Arcuri L., Lio F., et al. Radiosurgery in dentistry: a review // Clin Ter. 2019. V. 170, N. (1). P. e48–e54. DOI: 10.7417/CT.2019.2107.

## АВТОРСКАЯ СПРАВКА

ФГБОУ ВО «Волгоградский государственный медицинский университет» Минздрава России, г. Волгоград, Россия

Бавлакова Виктория Владимировна – кандидат медицинских наук, доцент; e-mail: bavlakova60@mail.ru.

Фоменко Ирина Валерьевна – доктор медицинских наук, профессор; e-mail: irina.fomenko@volgmed.

Касаткина Анжелла Левоновна – кандидат медицинских наук, доцент; e-mail: anzhella.kasatkina@volgmed.

Захаров Богдан Михайлович – студент; e-mail: zakharov\_ortho@mail.ru.

Манаков Ростислав Максимович – студент; e-mail: manakovrostislav@gmail.com.

Кроман Юлиан Олегович – кандидат медицинских наук, ассистент кафедры хирургической стоматологии и челюстно-лицевой хирургии; e-mail: gateofaden@yandex.ru.



**U.P. FIBER SPLINT**  
U.P. Fiber Splint provides solution for periodontally compromised mobile tooth, post-trauma mobility and orthodontic treatment stabilization with non-invasive aesthetic methods.

**Contents**  
1mm × 20cm  
2mm × 20cm  
3mm × 20cm  
4mm × 20cm  
Special Scissors | Tin Foil | Instructions for Use

Tin foil for Measuring splint length  
INOD  
#INODENTCO.,LTD.

INOD  
U.P. FIBER SPLINT

# U.P. FIBER SPLINT

## МАТЕРИАЛ ДЛЯ ШИНИРОВАНИЯ ИЗ СВМПЭ

(СВЕРХВЫСОКОМОЛЕКУЛЯРНЫЙ ПОЛИЭТИЛЕН)

**КЛИНИЧЕСКИ ЭФФЕКТИВНОЕ РЕШЕНИЕ**

Высокая прочность на изгиб **380 МПа**

Широкий выбор ширины ленты **1, 2, 3 и 4 мм**

Устойчивость к жевательным **НАГРУЗКАМ**

Легкая **АДАПТАЦИЯ К ТКАНЯМ** ЗУБА

**ПОДРОБНЕЕ О ТОВАРЕ**



**Компания Алдент** – уполномоченный представитель производителя в РФ  
Тел. +7 (812) 450-43-03, +7 (965) 785-43-03, <https://aldent.pro/>, e-mail: [aldent@mail.ru](mailto:aldent@mail.ru)

Производитель INNO DENTAL Co., LTD (Юж.Корея). Рег. удостоверение № РЗН 2025/21576 от 10.04.2025 г.

УДК 61

# КОМБИНИРОВАННОЕ ЛЕЧЕНИЕ ПАЦИЕНТА С МЕЗИАЛЬНЫМ ПРИКУСОМ НА ПРИМЕРЕ КЛИНИЧЕСКОГО СЛУЧАЯ

Н. С. Краевская, А. С. Иванов, А. Н. Захарова, А. В. Деметьева, О. В. Баяндурьянц

**Аннотация.** В данной статье представлен подробный клинический случай, демонстрирующий успешное применение комбинированного подхода в лечении взрослой пациентки с III скелетным классом, характеризующимся мезиальным прикусом. Описан процесс диагностики, планирования и реализации комплексного лечения, включающего ортодонтическую подготовку с использованием брекет-системы, ортогнатическую операцию и последующее ортопедическое восстановление зубных рядов. Особое внимание

уделено анализу эстетических изменений лица и зубных рядов, достигнутых в результате проведенной терапии, с использованием фотометрических и цефалометрических данных. Проведена оценка динамики качества жизни пациентки с применением психометрической шкалы ОНIP-14, показавшей значительное улучшение субъективного восприятия результатов лечения.

**Ключевые слова:** III скелетный класс, эстетика, мезиальный прикус, качество жизни, остеотомия, комбинированное лечение.

## COMBINED TREATMENT OF A PATIENT WITH MESIAL OCCLUSION USING A CLINICAL CASE EXAMPLE

N. S. Kraevskaya, A. S. Ivanov, A. N. Zakharova, A. V. Dementieva, O. V. Bayanduryants

**Annotation.** This article presents a detailed clinical case demonstrating the successful use of a combined approach in the treatment of an adult patient with skeletal class III characterized by mesial bite. The process of diagnosis, planning and implementation of comprehensive treatment, including orthodontic preparation using a bracket system, orthognathic surgery and subsequent

orthopedic restoration of dentition, is described. Special attention is paid to the analysis of aesthetic changes in the face and dentition achieved as a result of the therapy, using photometric and cephalometric data. The dynamics of the patient's quality of life was assessed using the OHIP-14 psychometric scale, which showed a significant improvement in the subjective perception of treatment results.

**Keywords:** III skeletal class, aesthetics, mesial bite, quality of life, osteotomy, combined treatment.

Мезиальный прикус представляет собой значительную проблему в ортодонтии, характеризующуюся сложностью коррекции и склонностью к рецидивам [1]. Распространенность данной патологии, по разным данным, достигает 17% [2, 3]. Отличительной чертой мезиальной окклюзии часто является ее скелетная природа. Если в детском возрасте возможно исправление аномалии консервативными методами, то у взрослых пациентов с III скелетным классом, как правило, требуется комплексный подход, включающий ортогнатическую операцию [4].

При мезиальном прикусе пациенты часто предъявляют жалобы, связанные с эстетикой лица. К типичным клиническим признакам относятся вогнутый профиль, выраженные носогубные складки, уменьшение объема верхней губы и выступающая нижняя челюсть [5]. Недовольство внешним видом оказывает существенное негативное влияние на качество жизни пациентов: они испытывают дискомфорт при взгляде на себя в профиль, обеспокоены своей внешностью и избегают фотографирования [6].

Нарушения, обусловленные мезиальным соотношением челюстей, также затрагивают функциональные аспекты: возникают трудности при откусывании и пережевывании пищи, развивается дисфункция височно-нижнечелюстного сустава [7]. Таким образом, адекватная и стабильная коррекция III скелетного класса имеет решающее значение для достижения высоких эстетических и функциональных результатов, а также для улучшения общего качества жизни пациента.

**Цель исследования** – продемонстрировать эффективность и последовательность этапов комплексного лечения пациента с мезиальным прикусом на конкретном клиническом примере, а также провести сравнительную оценку эстетических параметров и показателей качества жизни до и после проведенной терапии.

## КЛИНИЧЕСКИЙ СЛУЧАЙ

В ортодонтическое отделение № 1 ГБУ РО «СП» в г. Ростове-на-Дону обратилась пациентка с жалобами на эстетические недостатки лица и зубных рядов. Диагностическое обследование выявило следующие признаки: вогнутый профиль, выраженные носогубные складки, западение верхней губы (рис. 1).

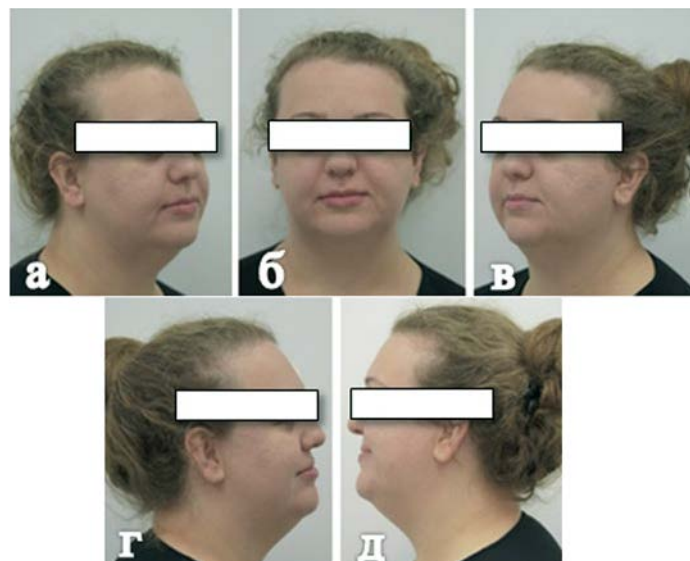

Рис. 1. Фотографии лица пациентки до лечения: а – под углом 45° вправо; б – фас; в – под углом 45° влево; г – под углом 90° вправо; д – под углом 90° влево

При осмотре полости рта обнаружены: обратная резцовая дизокклюзия, обратная сагиттальная щель 1,5 мм, мезиальная окклюзия с обеих сторон, вертикальная резцовая дизокклюзия 1 мм в области зубов 1.1, 2.1, 3.1, 3.2, 4.1, 4.2, адентия зубов 1.8, 1.4, 1.2, 2.2, 2.4, 2.5, 2.6, 2.8, 3.7, 3.8, 4.6, а также диастема (рис. 2–4).

На основании комплексного анализа диагностических данных, биометрических измерений и результатов внешнего осмотра был разработан следующий план лечения.

1. Ортодонтическое лечение с использованием современной несъемной техники прямой дуги на обеих челюстях. Этап нивелирования и выравнивания зубных рядов, предоперационная подготовка (рис. 5).

2. Проведение ортогнатической операции через год после начала ортодонтического лечения (рис. 6, 7).

3. Завершающий этап ортодонтического лечения (рис. 8–10).

4. После завершения ортодонтического лечения пациентке было проведено ортопедическое лечение для достижения желаемого эстетического результата (рис. 11, 12).

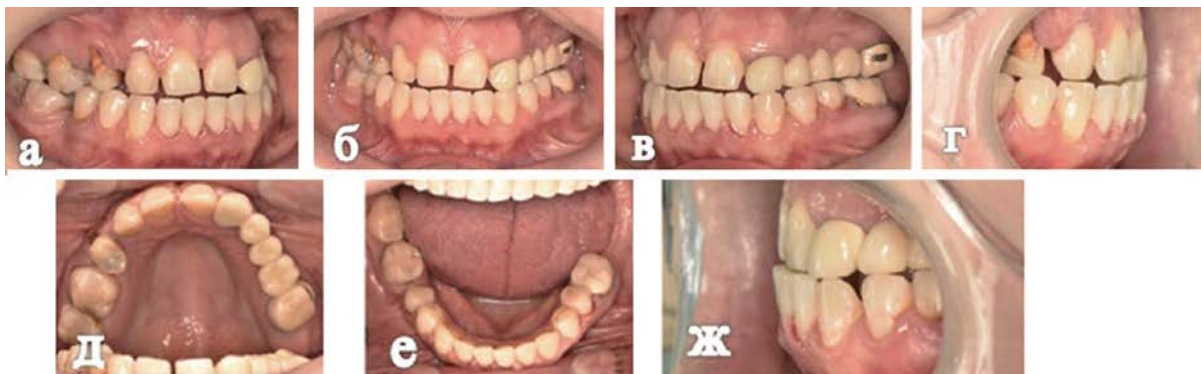

Рис. 2. Клиническая картина полости рта пациента до лечения: а – зубные ряды под углом 45° вправо; б – зубные ряды под прямым углом; в – зубные ряды под углом 45° влево; г – зубные ряды под углом 90° вправо; д, е – окклюзионные фото; ж – зубные ряды под углом 90° влево

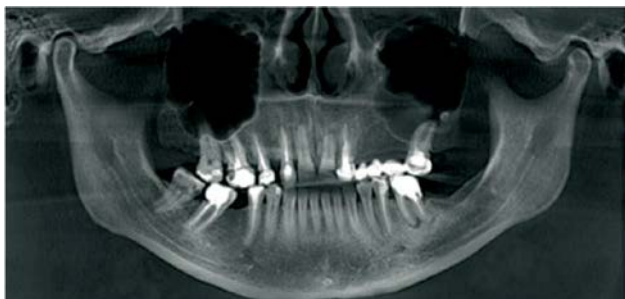

Рис. 3. Ортопантомограмма до лечения

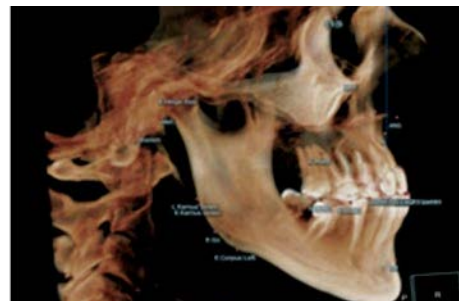

Рис. 4. Телерентгенограмма до лечения

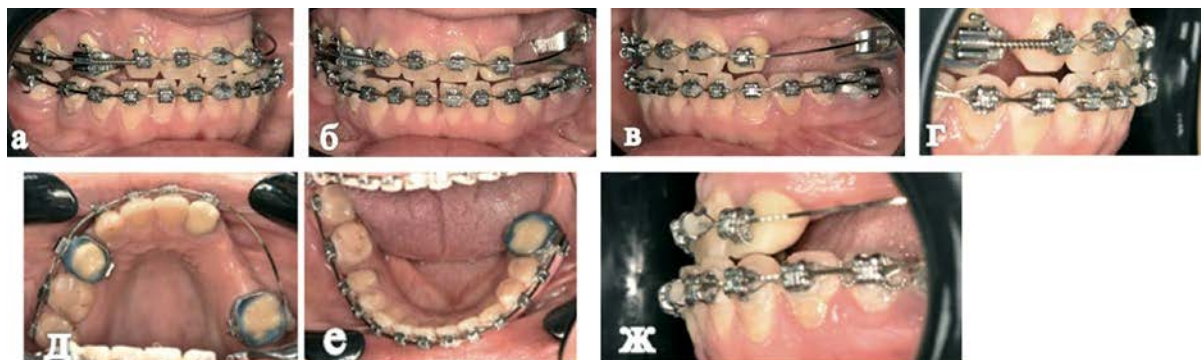


Рис. 5. Клиническая картина полости рта пациента перед операцией: а – зубные ряды под углом 45° вправо; б – зубные ряды под прямым углом; в – зубные ряды под углом 45° влево; г – зубные ряды под углом 90° вправо; д, е – окклюзионные фото; ж – зубные ряды под углом 90° влево

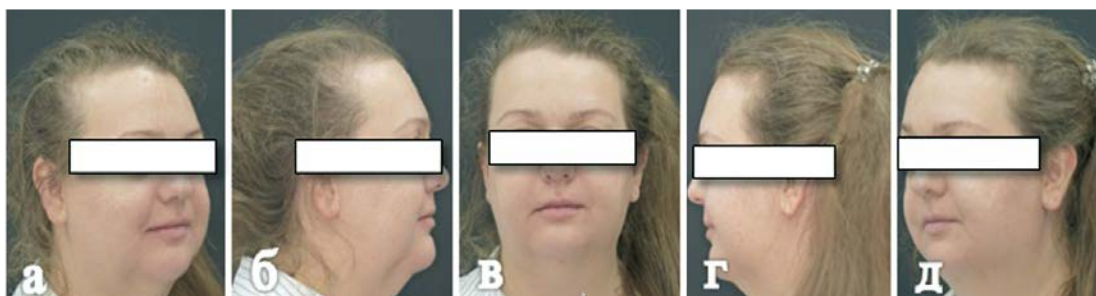

Рис. 6. Фотографии лица пациентки после операции: а – под углом 45° вправо; б – под углом 90° вправо; в – фас; г – под углом 90° влево; д – под углом 45° влево

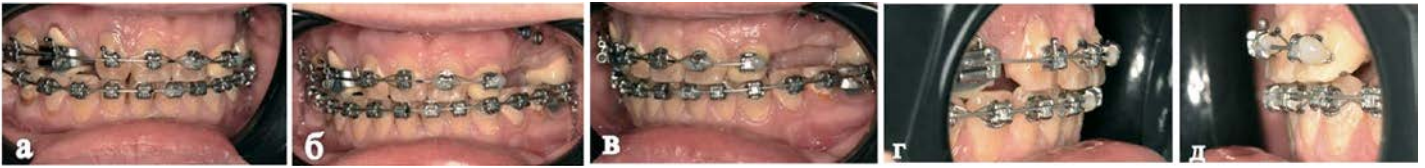

Рис. 7. Клиническая картина полости рта пациента после операции: а – зубные ряды под углом 45° вправо; б – зубные ряды под прямым углом; в – зубные ряды под углом 45° влево; г – зубные ряды под углом 90° вправо; д – зубные ряды под углом 90° влево

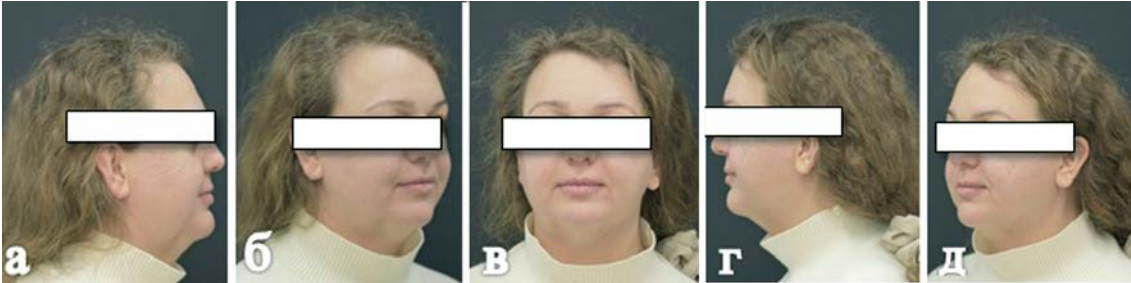

Рис. 8. Фотографии лица пациентки после лечения: а – под углом 90° вправо; б – под углом 45° вправо; в – фас; г – под углом 90° влево; д – под углом 45° влево

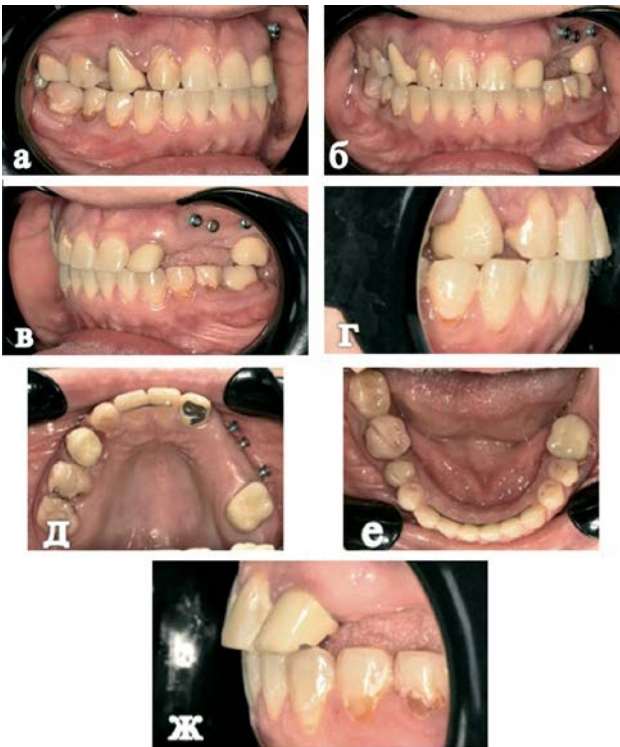


Рис. 9. Клиническая картина полости рта пациентки после лечения: а – зубные ряды под углом 45° вправо; б – зубные ряды под прямым углом; в – зубные ряды под углом 45° влево; г – зубные ряды под углом 90° вправо; д, е – окклюзионные фото; ж – зубные ряды под углом 90° влево

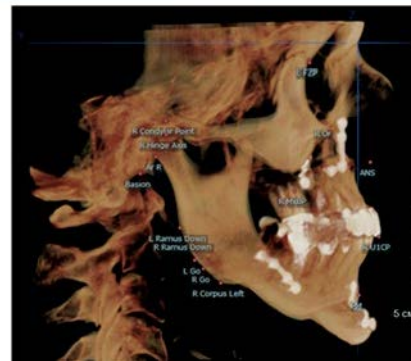
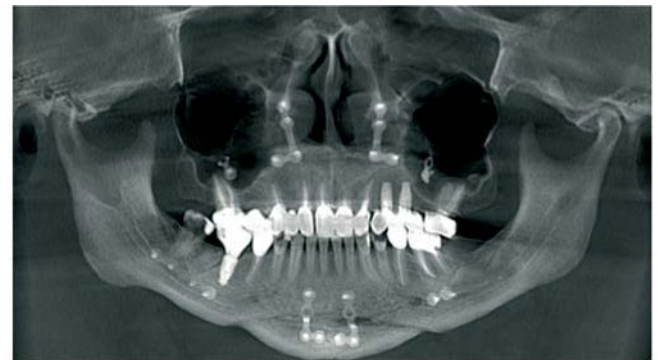


Рис. 10. Ортопантограмма и телерентгенограмма

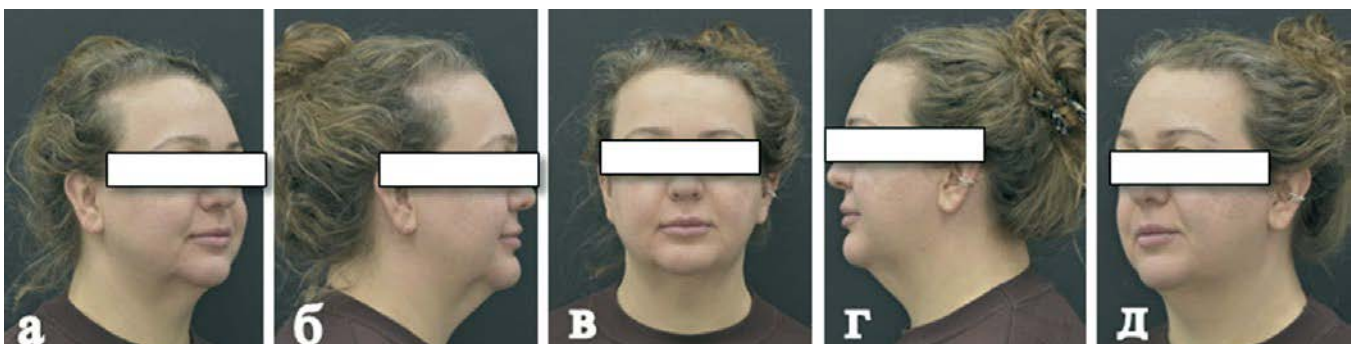

Рис. 11. Фотографии лица пациентки после лечения: а – под углом 45° вправо; б – под углом 90° вправо; в – фас; г – под углом 90° влево; д – под углом 45° влево

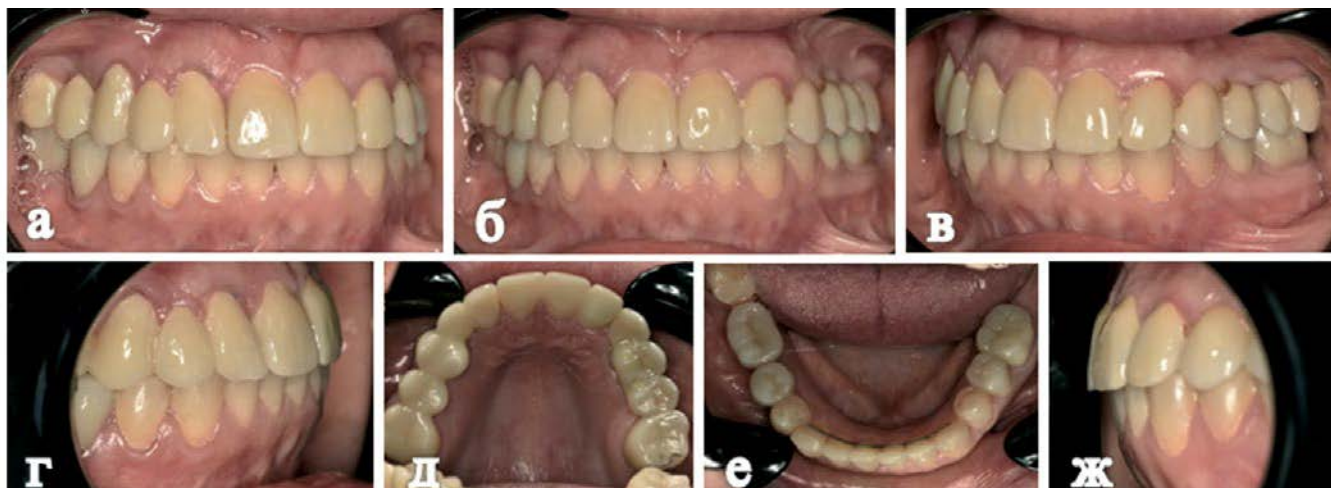


Рис. 12. Клиническая картина полости рта пациентки после ортопедического лечения: а – зубные ряды под углом 45° вправо; б – зубные ряды под прямым углом; в – зубные ряды под углом 45° влево; г – зубные ряды под углом 90° вправо; д, е – окклюзионные фото; ж – зубные ряды под углом 90° влево

### ОБСУЖДЕНИЕ

Общая продолжительность лечения составила 2 года. Сопоставление фотометрических и цефалометрических показателей свидетельствует о нормализации перекрытия зубных дуг и положения зубов в результате ортодонтического и хирургического вмешательства. Обратная резцовая дизокклюзия была полностью устранена.

В результате лечения угол SNA увеличился на 1,2°, угол SNB уменьшился на 0,6°, угол ANB увеличился на 1,71°, а угол Beta уменьшился на 6,5° (табл. 1).

Сравнительный анализ цефалометрических показателей подтверждает, что выбранная тактика лечения позволила не только нормализовать челюстные и окклюзионные взаимоотношения, но и значительно улучшить профиль мягких тканей лица. Уменьшилась вогнутость профиля, сгладились носогубные складки, нормализовалось положение губ (рис. 13).

Для оценки динамики качества жизни пациентки в начале и в конце лечения использовалась стандартная психометрическая шкала OHIP-14. Опросник включал 14 вопросов, оцениваемых по 5-балльной системе (от «никогда» до «очень часто»). Вопросы касались затруднений при произношении, болевых ощущений в полости рта, снижения интереса к жизни, трудностей при приеме пищи, стеснения при общении и проблем на работе, связанных с зубами. В начале лечения пациентка набрала 22 балла, что соответствовало «удовлетворительному» качеству жизни. После завершения ортодонтического и ортопедического лечения результат составил 10 баллов, что соответствует «хорошему» качеству жизни. Таким образом, применение психометрических шкал позволило оценить субъективную удовлетворенность пациентки результатами лечения.

### ЗАКЛЮЧЕНИЕ

Грамотно спланированное комплексное лечение и высокая степень кооперации между пациентом и врачом позволили достичь желаемых эстетических результатов и успешно решить задачи, связанные с коррекцией III скелетного класса.

**Авторы заявляют об отсутствии конфликта интересов.**

**The authors declare no conflicts of interest.**

Таблица 1

Сравнение телерентгенограммы пациентки до и после лечения

Показатели	До лечения	После лечения
∠ SNA	78,4°	79,6°
∠ SNB	80,8°	80,2°
∠ ANB	-2,33°	-0,62°
∠ Beta	42°	35,5°

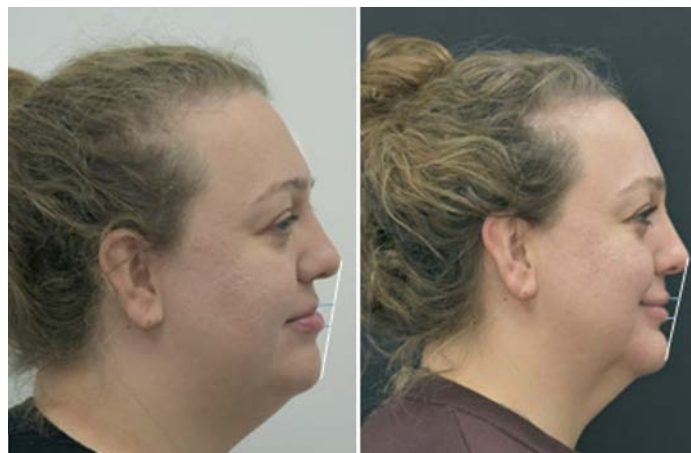

Рис. 13. Сравнение лицевых показателей до и после лечения

## СПИСОК ЛИТЕРАТУРЫ

1. Пчелинцева В. А., Васина Е. А., Воронцова С. А. Аномалии развития зубочелюстной системы на примере мезиального прикуса и тактика его лечения. Сборник материалов XIII Всероссийской недели науки с международным участием, посвященной Национальному дню донора. Саратов, 2024. 903 с.
2. Омурбеков Э. О., Юлдашев И. М., Жоробаев С. К. Особенности диагностики и лечения патологии прикуса (мезиальная окклюзия) // Международный журнал гуманитарных и естественных наук. 2023. Т. 86, № 11-3. С. 70. DOI: 10.24412/2500-1000-2023-11-3-70-73.
3. Пинкевич А. А., Тимоненко О. С., Лимарева В. В. [и др.]. Мезиальный прикус. Современные методы диагностики и лечения. В: Актуальные проблемы стоматологии детского возраста и ортодонтии. Сборник научных статей XIII Научно-практической конференции с международным участием по детской стоматологии. Хабаровск, 2023. С. 134–138.
4. Мягкова Н. В. Комбинированный метод лечения скелетного мезиального прикуса. Клинический случай // Проблемы стоматологии. 2010. № 1. С. 48.
5. Постников М. А., Хоменко И. Н., Комлев С. С. [и др.]. Оценка телерентгенологических параметров эстетики прикуса у пациентов, страдающих мандибулярной прогнатией // Вестник Волгоградского государственного медицинского университета. 2022. Т. 19, № 3. С. 63.
6. Галазов А. Т., Дробышев А. Ю., Дробышева Н. С. [и др.]. Влияние морфологических и функциональных нарушений на качество жизни пациентов со скелетными аномалиями окклюзии // Клиническая стоматология. 2024. Т. 27, № 1. С. 147.
7. Щелкунов К. С., Железный П. А., Железный С. П. [и др.]. Различные подходы к лечению мезиальной окклюзии: обзор литературы // Институт стоматологии. 2023. Т. 101, № 4. С. 99.

## АВТОРСКАЯ СПРАВКА

ФГБОУ ВО «Ростовский государственный медицинский университет» (РостГМУ) Минздрава России, г. Ростов-на-Дону, Россия  
 ГБУ РО «Стоматологическая поликлиника» (ГБУ РО «СП»), г. Ростов-на-Дону, Россия  
 Краевская Наталия Стефановна – кандидат медицинских наук, кафедра стоматологии № 5 РостГМУ, заведующая ортодонтическим отделением ГБУ РО «СП»; e-mail: varrrvara123@mail.ru.  
 Иванов Александр Сергеевич – кандидат медицинских наук, доцент, заведующий кафедрой стоматологии № 5 РостГМУ, главный врач ГБУ РО «СП».  
 ГБУ РО «Стоматологическая поликлиника», г. Ростов-на-Дону, Россия  
 Захарова Анна Николаевна – врач-стоматолог, ординатор ортодонтического отделения; e-mail: 257anny@gmail.com.  
 Дементьева Анастасия Владимировна – врач-ортодонт.  
 Баяндурьянц Ольга Вячеславовна – ассистент кафедры стоматологии № 5; e-mail: yana1968@yandex.ru.

УДК 617.3

## РАСПРОСТРАНЕННОСТЬ СИМПТОМОВ ЗАБОЛЕВАНИЙ ВИСОЧНО-НИЖНЕЧЕЛЮСТНОГО СУСТАВА СРЕДИ МОЛОДОГО НАСЕЛЕНИЯ САМАРСКОЙ ОБЛАСТИ

В. П. Потапов, С. В. Винник, И. О. Юрченко, А. А. Ямбикова, К. А. Орлова, Д. Е. Колматаева

**Аннотация.** Данное исследование направлено на определение распространенности симптомов заболеваний височно-нижнечелюстного сустава среди молодого населения Самарской области. Обследованные в возрасте от 18 до 24 лет прошли анкетирование с целью выявления симптомов заболеваний височно-нижнечелюстного сустава. На основании результатов был составлен статистический анализ полученных данных. Так, у 356 из 419 человек

отмечался хотя бы один из перечисленных симптомов, что составило 85%. Данные показатели свидетельствуют о высокой распространенности признаков заболевания височно-нижнечелюстного сустава среди населения молодого возраста.

**Ключевые слова:** височно-нижнечелюстной сустав, распространенность симптомов, статистические данные, обследованные, респонденты.

### PREVALENCE OF SYMPTOMS OF DISEASES OF THE TEMPOROMANDIBULAR JOINT AMONG THE YOUNG POPULATION OF SAMARA REGION

V. P. Potapov, S. V. Vinnik, I. O. Yurchenko, A. A. Yambikova, K. A. Orlova, D. E. Kolmataeva

**Annotation.** This study is aimed at determining the prevalence of symptoms of diseases of the temporomandibular joint among the young population of samara region. Surveyed between the ages of 18 and 24 were surveyed to identify symptoms of TMJ

diseases. Based on the results, a statistical analysis of the data was compiled. So, 356 out of 419 people had at least one of the listed symptoms, which was 85%. These indicators indicated a high prevalence of TMJ symptoms among the young population.

**Keywords:** temporomandibular joint, prevalence of temporomandibular, statistical information, surveyed, respondents.

Статистические данные о распространенности симптомов заболеваний височно-нижнечелюстного сустава (ВНЧС) среди молодого населения Самарской области необходимы для оценки риска развития заболеваний ВНЧС. К наиболее частым формам патологий ВНЧС относятся артрит, остеоартроз, анкилоз, контрактура, синдром болевой дисфункции, травматические

поражения, вывихи нижней челюсти [1]. В последнее время наблюдается увеличение распространенности заболеваний ВНЧС, особенно у лиц молодого возраста. Это связывают с увеличением психоэмоциональных нагрузок, изменением характера питания и наличием окклюзионных нарушений [2]. Однако данные разных регионов России значительно отличаются, а целенаправленные

исследования в Самарской области не проводились, поэтому сотрудники кафедры ортопедической стоматологии совместно со студентами решили провести собственный анализ.

По данным Всемирной организации здравоохранения, около 40% населения в возрасте от 20 до 50 лет страдают мышечно-суставной дисфункцией ВНЧС. В. А. Хватова отмечает, что заболевания ВНЧС

встречаются у 27–76% пациентов, обратившихся за стоматологической помощью [3]. Изучая студенческие научные статьи, выявили следующие статистические данные: клинические признаки заболеваний ВНЧС имеют 54,3% обучающихся в НижГМА [4], общая распространенность дисфункции ВНЧС среди студентов-медиков Екатеринбурга составила 21% [5], 35,2% обучающихся Саратовского ГМУ отмечали признаки болевой дисфункции ВНЧС [6]. Зарубежные исследования показывают, что 40–60% популяции имеет один выявляемый признак, связанный с дисфункцией ВНЧС [7]. Также установлено, что у 100% пациентов неоднократно возникало ощущение препятствия в ВНЧС при движениях нижней челюсти, у 82% выявили преобладание длительного одностороннего жевания и наличие вредных привычек [8].

**Цель исследования** – определить распространенность симптомов заболеваний височно-нижнечелюстного сустава среди молодого населения Самарской области в возрасте от 18 до 24 лет и не предъявляющих жалобы врачу-стоматологу.

Для достижения цели были поставлены следующие задачи: провести обследование молодого населения Самарской области и выявить симптомы, характерные для заболеваний височно-нижнечелюстного сустава; определить группы обследуемых по количеству встречающихся симптомов; направить потоки обследованных в зависимости от количества симптомов к врачам разных профилей; дать рекомендации по профилактике патологий ВНЧС и предотвратить их прогрессирование.

## МАТЕРИАЛЫ И МЕТОДЫ

На кафедре ортопедической стоматологии обследованы 419 человек, которые разделены на две группы. В 1-ю группу включены 173 обследованных в возрасте от 18 до 20 лет, во 2-ю группу – 246 человек от 21 года до 24 лет.

Все обследованные прошли анкетирование для выявления следующих симптомов: шумовые явления и боль в суставе, жевательных мышцах, местная или иррадиирующая; ограниченное или чрезмерное открывание рта; дневной или ночной

зубной скрежет, шум в ушах, сухость в полости рта, жжение языка, дефекты зубных рядов, аномалия прикуса, скачкообразное открывание рта, девиация или дефлексия. Указанные симптомы включены в разработанную на кафедре ортопедической стоматологии карту обследования.

В рамках исследования проводили полное обследование респондентов по следующему плану: опрос, включающий сбор жалоб и анамнеза, внешний осмотр челюстно-лицевой области, а именно головы, шеи, видимых слизистых оболочек, кожных покровов и красной каймы губ. Следующим этапом выполняли бимануальную пальпацию височно-нижнечелюстного сустава, собственно жевательных, височных, латеральных и медиальных крыловидных мышц, регионарных лимфатических узлов. В завершении обследования проводили осмотр преддверия и собственно полости рта с помощью зонда и зеркала с определением состояния слизистых оболочек губ, щек, языка, наличия аномалийного прикуса и дефектов зубных рядов.

## РЕЗУЛЬТАТЫ И ОБСУЖДЕНИЕ

На основании проведенного обследования составлен статистический анализ полученных результатов, представленный в таблице 1.

По результатам анкетирования не наблюдались описанные симптомы у 63 (15%) обследованных. У 356 из 419 человек в возрасте от 18 до 24 лет отмечался хотя бы один из перечисленных признаков, что составляет 85%. Данные результаты свидетельствуют о высокой частоте распространенности симптомов нарушения функции ВНЧС.

Наиболее распространенный симптом – шумовые явления в области

ВНЧС, встречающиеся у 117 (27,9%) обследованных. Дневной зубной скрежет отмечали 102 (24,3%) человека, а ночной – 54 (12,9%). Боль в суставе определяли 64 (15,3%) обследованных, боль в жевательных мышцах – 61 (14,6%), шум в ушах – 57 (13,6%). Наименее распространенными симптомами оказались сухость во рту и жжение языка – у 24 (5,7%) человек, иррадиация болей в висок, ухо, лоб, затылочную область – у 15 (3,6%). С момента появления указанных симптомов прошло от 6 до 18 месяцев.

Нами получены данные объективного обследования зубных рядов с помощью методов визуальной и инструментальной диагностики, представленные в таблице 2.

В результате аномалийный прикус определили у 74 (17,7%) обследованных. Малые включенные дефекты зубных рядов в переднем отделе наблюдали у 48 (11,5%) человек, в боковых отделах – 41 (9,8%). Концевые дефекты отметили у 25 (6%). Объективное обследование полости рта представлено в таблице 3.

Анализ данных показал, что ограниченное открывание рта до 2 см, которое могло встречаться при вывихе суставного диска, наблюдали у 14 (3,3%) человек. Открывание более 5 см, происходящее из-за перерастяжения связочного аппарата височно-нижнечелюстного сустава, определяли у 35 (8,4%); скачкообразное отмечали у 19 (4,5%) обследованных. Без смещения нижней челюсти от срединно-сагиттальной плоскости в пределах 4–5 см определяли у оставшихся 328 (78,3%) человек. Девиацию наблюдали у 46 (11%), дефлексию – у 26 (6,2%).

На основании проведенного обследования распределение 419 респондентов по количеству

Таблица 1

Статистический анализ результатов исследования

Жалобы респондентов	18–20 лет		21–24 года		Всего	
	п	%	п	%	п	%
Боль в суставе	18	10,4	46	18,7	64	15,3
Шумовые явления в области ВНЧС	44	25,4	73	29,7	117	27,9
Боль в жевательных мышцах	15	8,7	46	18,7	61	14,6
Иррадиация болей	3	1,7	12	4,9	15	3,6
Дневной скрежет зубов	19	11	83	33,7	102	24,3
Ночной скрежет зубов	15	8,7	39	15,9	54	12,9
Шум в ушах	22	12,7	35	14,2	57	13,6
Сухость во рту, жжение языка	5	2,9	19	7,7	24	5,7

Таблица 2

## Обследование зубных рядов

Объективные показатели		18–20 лет		21–24 года		Всего	
		п	%	п	%	п	%
Включенные дефекты зубных рядов	в переднем отделе	30	17,3	18	7,3	48	11,5
	в боковых отделах	19	11	22	8,9	41	9,8
Концевые дефекты		13	7,5	12	4,9	25	6
Аномалийный прикус		2	1,2	48	19,5	74	17,7

Таблица 3

## Обследование полости рта

Объективные показатели		18–20 лет		21–24 года		Всего	
		п	%	п	%	п	%
Открывание рта в норме		138	79,8	190	77,2	328	78,3
Ограничение открывания рта		5	2,9	9	3,7	14	3,3
Чрезмерное открывание рта		8	4,6	27	11	35	8,4
Открывание рта	скачкообразное	2	1,2	17	6,9	19	4,5
	девиация	15	8,7	31	12,6	46	11
	дефлексия	3	1,7	23	9,3	26	6,2

встречающихся симптомов было следующим: 1–3 симптома отмечали у 200 человек (47,7%), 4–7 признаков – у 87 (20,8%), более 8 – у 11 (2,6%) обследованных.

## ЗАКЛЮЧЕНИЕ

Результаты показали высокую распространенность симптомов нарушения функции ВНЧС среди представителей молодого населения Самарской области, которые не предъявляли жалоб врачу-стоматологу. При наличии у обследованных 1–3 симптомов было рекомендовано проведение профилактических ме-

роприятий: контроль над вредными привычками сжимать челюсти, широко открывать рот, употреблять чрезмерно жесткую пищу; снизить уровень стресса. Респондентам, имеющим от 4 до 7 симптомов, – наблюдение у врача – стоматолога-ортопеда для восстановления функциональной окклюзии. Первоначальной рекомендацией для обследованных с подозрением на вывих височно-нижнечелюстного сустава стало ограничение открывания рта, на вывих суставного диска – коррекция окклюзии. Те, у кого отмечалось более восьми симпто-

мов, нуждались в лечении у стоматолога-ортопеда и консультации врачей других специальностей: оториноларинголога, психотерапевта, физиотерапевта, невролога. Своевременная диагностика, профилактика дальнейшего развития патологий ВНЧС и комплексное лечение значительно увеличивают шансы на успешное выздоровление.

**Авторы заявляют об отсутствии конфликта интересов.**

**The authors declare no conflicts of interest.**

## СПИСОК ЛИТЕРАТУРЫ

1. Робустова Т. Г. Хирургическая стоматология. Учебник. Москва: Медицина; 2000. С. 495.
2. Лебедево И. Ю., Еричев В. В., Баландович Б. А. Ортопедическая стоматология. Учебник. Медицинское информационное агентство, 2020. С. 642–643.
3. Гажва С. И., Зызов Д. М., Шестопалов С. И., Касумов Н. С. Распространенность патологии височно-нижнечелюстного сустава у пациентов с частичной потерей зубов // Современные проблемы науки и образования; 2015. № 6.
4. Жулев Е. Н., Чекалова Н. Г., Ершов П. Э., Ершова О. А. Распространенность заболеваний височно-нижнечелюстного сустава среди студентов нижегородских вузов // Медицинский альманах. 2016. Т. 42, № 2. С. 166–168. DOI: 10.21145/2499-9954-2016-2-166-168.
5. Чайка З. С., Корнева А. Д. Распространенность заболеваний височно-нижнечелюстного сустава среди студентов-стоматологов г. Екатеринбурга // Актуальные проблемы медицины. 2023. Т. 46, № 2. С. 166–172. DOI: 10.52575/2687-0940-2023-46-2-166-172.
6. Пичугина Е. Н., Разаков Д. Х., Пичугина Н. Н. [и др.]. Распространенность синдрома болевой дисфункции височно-нижнечелюстного сустава среди студентов Саратовского ГМУ им. В. И. Разумовского // Журнал научных статей «Здоровье и образование XXI века». 2017. № 10. С. 120–122. DOI: 10.26787/nydha-2226-7425-2017-19-10-120-122.
7. Okeson J. P. Management of Temporomandibular Disorders and Occlusion // J. P. Okeson. 8th Edition. 2019. P. 36.
8. Potapov V. P., Tlustenko V. P., Sadykov M. I., et al. Diagnosis and treatment of the syndrome of pain dysfunction of the temporomandibular joint caused by impaired functional occlusion: Monograph. Samara, 2016..

## АВТОРСКАЯ СПРАВКА

ФГБОУ ВО «Самарский государственный медицинский университет» Минздрава России, г. Самара, Россия  
 Потатов Владимир Петрович – доктор медицинских наук, профессор кафедры ортопедической стоматологии.  
 Винник Сергей Валерьевич – кандидат медицинских наук, доцент кафедры ортопедической стоматологии; e-mail: s.v.vinnik@samsmu.ru.  
 Юрченко Иван Олегович – ассистент кафедры ортопедической стоматологии; e-mail: mr.niva@yandex.ru.  
 Ямбикова Анна Алексеевна – студентка; e-mail: anyanyuyambikova@mail.ru.  
 Орлова Кристина Александровна – студентка; e-mail: orlovakris13@gmail.ru.  
 Колматаева Дина Евгеньевна – аспирант кафедры ортопедической стоматологии.

# ВОЗРАСТНЫЕ ОСОБЕННОСТИ СТОМАТОЛОГИЧЕСКОГО СТАТУСА И УРОВНЯ ГИГИЕНЫ ПОЛОСТИ РТА У ПАЦИЕНТОВ С САХАРНЫМ ДИАБЕТОМ 2-ГО ТИПА

В. В. Киреев, П. В. Киреев, Е. Ю. Леонтьева, Ю. Б. Титова, О. В. Баяндурьянц, Г. С. Леонтьев, А. В. Дмитриева, Т. В. Борисова

**Аннотация.** У пациентов старшей возрастной группы сочетание сахарного диабета и стоматологической патологии приобретает критический характер из-за наложения системных нарушений и возрастной инволюции тканей. Проведена оценка стоматологического статуса и уровня гигиены у пациентов с сахарным диабетом 2-го типа в возрастном аспекте. Во всех изучаемых возрастных периодах выявлена тотальная распространенность патологии твердых тканей зубов и выраженная адентия. После 75 лет в 5 раз чаще регистрируются признаки ксеростомии и патологии слизистой оболочки полости рта. Частота регистрации гингивита и пародонтита после 60 лет фик-

сируется в 2 раза чаще. У 25% пациентов самой старшей возрастной группы (75–90 лет) выявлен плохой уровень гигиены и снижение поведенческой активности в применении дополнительных предметов гигиены полости рта. Обнаружена необходимость усиления мотивации пациентов с сахарным диабетом 2-го типа поддерживать хорошее гигиеническое состояние полости рта, используя дополнительные средства и предметы стоматологического ухода.

**Ключевые слова:** сахарный диабет, стоматологический статус при сахарном диабете, гигиена полости рта, геронтостоматология.

## AGE-RELATED FEATURES OF DENTAL STATUS AND ORAL HYGIENE IN PATIENTS WITH TYPE 2 DIABETES MELLITUS

V. V. Kireev, V. P. Kireev, E. Yu. Leonteva, Yu. B. Titova, O. V. Bayanduryants, G. S. Leontev, A. V. Dmitrieva, T. V. Borisova

**Annotation.** In patients of the older age group, the combination of diabetes mellitus and dental pathology becomes critical due to the accumulation of systemic disorders and age-related tissue involution. The assessment of the dental status and hygiene level in patients with type 2 diabetes mellitus in the age aspect was carried out. In all the age periods studied, the total prevalence of dental hard tissue pathology and pronounced adentia was revealed. After the age of

75, signs of xerostomia and pathology of COPD are 5 times more common. The frequency of gingivitis and periodontitis after 60 years is recorded twice as often. 25% of patients in the oldest age group (75–90 years old) A poor level of hygiene and a decrease in activity in the use of additional oral hygiene items were revealed. The need to strengthen the motivation of patients with type 2 diabetes to maintain a good hygienic condition of the oral cavity using additional means and objects of dental care has been identified.

**Keywords:** diabetes mellitus, dental status in diabetes mellitus, oral hygiene, gerontostomatology.

В связи с увеличением продолжительности жизни населения всех развитых стран, включая Россию, к врачам-стоматологам всё чаще обращаются пациенты старших возрастных групп с полиорганной патологией, в т. ч. с сахарным диабетом [1, 2]. У пациентов старшей возрастной группы сочетание сахарного диабета и стоматологической патологии приобретает критический характер из-за наложения системных нарушений и возрастной инволюции тканей [3–5].

По последним данным ООН и Всемирной организации здравоохранения, во всем мире сахарным диабетом страдают более 800 млн человек. Хроническая гипергликемия провоцирует эндотелиальную дисфункцию, гиперкоагуляцию и ишемию пародонтальных тканей, вызывая гипоксию, накопление метаболитов, воспаление десен и атрофию альвеолярной кости [4–6]. Отличительные жалобы таких пациентов – сухость полости рта, повышенная жажда, зуд кожи, неприятный запах изо рта, кровоточивость десен и под-

вижность зубов [6–8]. Междисциплинарный подход к обследованию и лечению больных со стоматологической патологией обязывает к тесному контакту врачей-стоматологов с врачами-эндокринологами, что может значительно улучшить качество оказываемой помощи и ее результативность.

**Цель исследования** – оценить уровень гигиены полости рта и стоматологический статус в зрелых возрастных периодах у лиц с сахарным диабетом 2-го типа (СД 2-го типа).

Для решения намеченной цели были поставлены задачи: оценить стоматологический статус и изучить показатели индекса гигиены с поведенческими навыками по уходу за полостью рта у пациентов с сахарным диабетом в возрасте 45–90 лет.

### МАТЕРИАЛЫ И МЕТОДЫ

Обследование проводили сотрудники кафедры стоматологии № 5 РостГМУ. Обследованы 109 пациентов с СД 2-го типа, имеющих компенсированный эндокринологический статус и находящихся под постоян-

ным наблюдением у врача-эндокринолога. Осмотр полости рта выполняли по общепринятой методике. Стоматологический статус изучали по показателю частоты встречаемости нозологий: кариозного и некариозного поражения твердых тканей зубов, патологии пародонта (гингивит и пародонтит) и заболевания слизистой оболочки полости рта (СОПР). Для объективной оценки состояния десны и распространенности воспаления тканей пародонта применяли папиллярно-маргинально-альвеолярный индекс (ПМА) в модификации «Парма» (Parma, 1960). Сохранность зубов оценивали по количеству отсутствующих и сохранившихся зубов, расположению на челюстях, классу дефекта зубного ряда. Вторичная адентия оценивалась как частичная или полная, верхней или нижней челюсти. Для оценки уровня гигиены использовали индекс Грина – Вермиллиона. Кроме того, проводили опрос пациентов о знании дополнительных средств и предметах гигиены полости рта, а также о методах их применения.

Среди осмотренных были 57 женщин, что составило 52,3%, и 52 мужчины – 47,7% из числа обследованных. Все пациенты распределены по возрасту на три группы согласно возрастным периодам классификации Всемирной организации здравоохранения (2020). В 1-ю группу – «средний возраст» (45–59 лет) – вошли 38 человек, что составило 34,9% из числа обследованных. Вторую группу – «пожилой возраст» (60–74 года) – составили 59 пациентов (54,1% от числа обследованных) и 3-ю группу – «старческий возраст» (75–90 лет) – 12 пациентов (11% от числа обследованных).

## РЕЗУЛЬТАТЫ

Полученные данные клинического обследования полости рта пациентов с СД 2-го типа сведены в таблице 1. В ходе анализа данных стоматологического статуса обследованных видно, что во всех изучаемых возрастных периодах у пациентов с СД 2-го типа выявлена тотальная распространенность патологии твердых тканей зубов.

На втором месте среди выявленных стоматологических патологий при СД 2-го типа отмечается вторич-

ная частичная или полная адентия. Так, в возрасте до 60 лет данная патология фиксируется у 95% обследованных пациентов, а после 60 лет потеря зубов регистрируется у каждого больного сахарным диабетом.

На фоне СД 2-го типа выявлен резкий рост функциональных нарушений слюнных желез с возрастом. Признаки ксеростомии после 75 лет в возрастном периоде «старческий» среди обследованных регистрируются в 83% случаев, что в 5,5 раза чаще по сравнению со «средним» и «пожилым» возрастом. Кроме того, в «старческом» возрасте у пациентов с сахарным диабетом отмечается рост заболеваний слизистой оболочки полости рта. В возрасте старше 75 лет частота встречаемости патологии слизистой оболочки полости рта регистрируется почти в 10% случаев, что в 5 раз чаще по сравнению с показателями в средних и пожилых возрастных группах.

По данным обследования, при СД 2-го типа с возрастом выявлены значительные нарушения в тканях пародонта, что, возможно, обусловлено нарушением трофики, как и во всех тканях организма. Выявлен рост как воспалительных, так

и воспалительно-дистрофических процессов в пародонте. С возрастом на фоне сахарного диабета отмечается рост распространенности гингивита и прогрессирование патологии пародонта в более тяжелые формы. Частота регистрации гингивита увеличивается на 10–20% за каждые 15 лет, достигая 75% случаев к «старческому» возрастному периоду (55% распространенность в возрасте 45 лет, 68% – после 60 лет и 75% – 75–90 лет). В возрасте 60 лет частота регистрации агрессивных форм пародонтита соответствует 27% случаев, а в возрасте старше 60 лет частота регистрации тяжелого пародонтита уже достигает 58% случаев.

Полученные результаты прогрессирования патологии пародонта с возрастом на фоне сахарного диабета подтверждаются индексной оценкой распространенности воспаления (табл. 2). По данным индекса ПМА, у всех пациентов на фоне сахарного диабета регистрируются признаки воспаления. В возрастном периоде до 59 лет (1-я группа) преобладает средняя степень распространения воспаления, тяжелая степень генерализации регистрируется только в 24% случаев (см. табл. 2). У пациентов 2-й группы («пожилой» возрастной период) в 42% случаев отмечается тяжелая степень распространения воспаления. В «старческом» возрасте у половины обследованных регистрируется тяжелая степень распространения воспаления пародонта.

Выявленные стоматологические патологии и высокая распространенность признаков воспаления тканей пародонта среди пациентов с сахарным диабетом инициировали изучение уровня гигиены полости рта. Оценку гигиенических навыков проводили по показателям индекса гигиены, а также в ходе опроса пациентов с целью выявления поведенческой активности в применении предметов и средств гигиены с учетом возраста. Полученные результаты представлены в таблице 3.

Приведенные результаты свидетельствуют об ухудшении уровня гигиены у пациентов с сахарным диабетом с возрастом. Так, если в возрасте 45–59 лет и 60–74 года плохой уровень гигиены отмечается только у 8–9% обследованных, то среди пациентов самой старшей возрастной

Таблица 1

Частота встречаемости стоматологических патологий у пациентов с СД 2-го типа в возрастном аспекте

Нозологии	1-я группа	2-я группа	3-я группа
	Возрастной период 45–59 лет, «средний возраст» (n = 38), абс. чис. / %	Возрастной период 60–74 года, «пожилой возраст» (n = 59), абс. чис. / %	Возрастной период 75–90 лет, «старческий возраст» (n = 12), абс. чис. / %
Заболевания твердых тканей зубов	38 / 100%	59 / 100%	12 / 100%
Вторичная частичная или полная адентия	36 / 94,7%	59 / 100%	12 / 100%
Заболевания тканей пародонта, из них:			
Гингивит	21 / 55,3%	40 / 67,8%	9 / 75%
Пародонтит легкой степени	29 / 76,3%	20 / 33,9%	–
Пародонтит средней степени	9 / 23,7%	23 / 39,0%	5 / 41,7%
Пародонтит тяжелой степени	–	16 / 27,2%	7 / 58,3%
Признаки ксеростомии	6 / 15,8%	9 / 15,3%	10 / 83,3%
Наддесневые и поддесневые зубные отложения	22 / 57,9%	39 / 66,1%	10 / 83,3%
Заболевания слизистой оболочки	–	1 / 1,7%	1 / 8,3

группы (75–90 лет) каждый 4-й имел плохой уровень гигиены (25% пациентов «старческого» возраста имеют плохой уровень гигиены). Наибольшее количество пациентов с хорошим уровнем гигиены отмечается в возрастной группе 45–59 лет (55% пациентов «среднего» возраста с СД 2-го типа имеют хороший уровень гигиены), а в группе «старческий возраст» хороший уровень гигиены выявлен только у 8% пациентов (см. табл. 3).

Анализ показателей опроса пациентов по применению дополнительных предметов и средств гигиены полости рта представлен в таблице 4.

При опросе пациентов о кратности, периодичности, средствах и методах гигиены полости рта было

выявлено, что большинство чистят зубы 2 раза в день – утром и вечером, пользуясь базовым набором средств гигиены, что включает зубную щетку и пасту.

Анализ показателей опроса пациентов с СД 2-го типа выявил особенности проведения гигиены полости рта и снижение поведенческой активности в применении дополнительных предметов гигиены полости рта в возрастном аспекте. В самой молодой группе нашего обследования («средний возраст») 47% пациентов пользуются дополнительными предметами гигиены полости рта. В группах «пожилой возраст» и «старческий возраст» только 8% из числа обследованных отмечают

применение дополнительных аксессуаров по уходу за полостью рта.

## ОБСУЖДЕНИЕ

Полученные данные клинического обследования полости рта пациентов с СД 2-го типа указывают на особенности стоматологического статуса в возрастном аспекте. Во всех изучаемых возрастных периодах выявлена тотальная распространенность патологии твердых тканей зубов и выраженная адентия. В возрасте после 60 лет потеря зубов регистрируется у каждого больного СД 2-го типа. После 75 лет, в возрастном периоде «старческий», в 5 раз чаще регистрируются признаки ксеростомии и патологии слизистой оболочки полости рта. С возрастом на фоне сахарного диабета отмечается рост распространенности гингивита и прогрессирование патологии пародонта в более тяжелые формы. Частота регистрации гингивита и пародонтита в возрасте после 60 лет регистрируется в 2 раза чаще.

Обнаружено ухудшение уровня гигиены у пациентов с сахарным диабетом с возрастом. У 25% пациентов самой старшей возрастной группы (75–90 лет) зафиксирован плохой уровень гигиены и снижение активности в применении дополнительных предметов гигиены полости рта.

## ЗАКЛЮЧЕНИЕ

Выявленный рост стоматологических патологий и ухудшение уровня гигиены полости рта с возрастом среди пациентов с СД 2-го типа указывают на необходимость усиления мотивации данных пациентов поддерживать хорошее гигиеническое состояние полости рта, используя дополнительные средства и предметы стоматологического ухода.

Организация стоматологической помощи пациентам с СД 2-го типа является сложной и до конца не решенной проблемой, что требует тесного взаимодействия стоматологов с врачами-эндокринологами. Врачам-стоматологам необходимо проводить стоматологическое просвещение среди населения разных возрастных групп, используя все методы информированности пациентов с сахарным диабетом.

**Авторы заявляют об отсутствии конфликта интересов.**

**The authors declare no conflicts of interest.**

Таблица 2

Показатели индекса ПМА пациентов с СД 2-го типа в возрастном аспекте

Показатели индекса ПМА, (баллы, %)	1-я группа	2-я группа	3-я группа
	Возрастной период 45–59 лет, «средний возраст» (n = 38)	Возрастной период 60–74 года, «пожилой возраст» (n = 59)	Возрастной период 75–90 лет, «старческий возраст» (n = 12)
< 30%	0	10 / 16,9%	0
31–60%	29 / 76,3%	24 / 40,7%	6 / 50%
> 60%	9 / 23,7%	25 / 42,4%	6 / 50%

Таблица 3

Показатели индекса гигиены полости рта пациентов с СД 2-го типа в возрастном аспекте

Показатели индекса ГИ	1-я группа	2-я группа	3-я группа
	Возрастной период 45–59 лет, «средний возраст» (n = 38), абс. чис. / %	Возрастной период 60–74 года, «пожилой возраст» (n = 59), абс. чис. / %	Возрастной период 75–90 лет, «старческий возраст» (n = 12), абс. чис. / %
Хороший уровень гигиены	21 / 55,3%	25 / 42,4%	1 / 8,3%
Удовлетворительный уровень гигиены	14 / 36,8%	29 / 49,2%	8 / 66,7%
Плохой уровень гигиены	3 / 7,9%	5 / 8,5%	3 / 25%

Таблица 4

Показатели опроса пациентов по применению дополнительных предметов и средств гигиены полости рта в возрастном аспекте

Показатели опроса	1-я группа	2-я группа	3-я группа
	Возрастной период 45–59 лет, «средний возраст» (n = 38), абс. чис. / %	Возрастной период 60–74 года, «пожилой возраст» (n = 59), абс. чис. / %	Возрастной период 75–90 лет, «старческий возраст» (n = 12), абс. чис. / %
Применение дополнительных предметов и средств гигиены полости рта с базовым набором ухода	18 / 47,4	5 / 8,5%	1 / 8,3%

## СПИСОК ЛИТЕРАТУРЫ

1. Гилева О. С., Ризаев Ж. А., Бекжанова О. Е. [и др.]. Ключевые стоматологические проблемы пациента пожилого возраста: междисциплинарная образовательная платформа // Пермский медицинский журнал. 2023. № 3. С. 60–77.
2. Киреев В. В., Карартинян А. О., Севбитов А. В. [и др.]. Обследование пожилых людей на пародонтологическом стоматологическом приеме // Волгоградский научно-медицинский журнал. 2024. Т. 21, № 2. С. 52–57.
3. Громова С. Н., Жуков С. А., Забоев А. А. [и др.]. Оценка стоматологического статуса больных сахарным диабетом II типа // Вятский медицинский вестник. 2024. Т. 82, № 2. С. 12–16.
4. Сенина В. О., Усманова И. Н., Ишмухаметова А. Н. [и др.]. Особенности клинических проявлений основных стоматологических заболеваний у пациентов с сахарным диабетом 2-го типа (обзор литературы) // Проблемы стоматологии 2022. № 1. С. 46–52.
5. Лобода Е. С., Орехова Л. Ю., Гриненко Э. В. [и др.]. Оценка эффективности результатов профессиональной гигиены у пациентов с сахарным диабетом I типа и избыточной массой тела // Пародонтология. 2021. Т. 26, № 1. С. 20–27.
6. Лисина М. А., Бородулина И. И., Васильева Л. В. Состояние гигиены полости рта у пациентов с сахарным диабетом 2-го типа. В сб.: Теоретические и практические вопросы клинической стоматологии. Материалы Всероссийской научно-практической конференции. Под ред. В. В. Никитенко, В. А. Железняк. Санкт-Петербург, 2021. С. 100–103.
7. Маринкина А. А., Журбенко В. А. Распространенность кариеса у беременных, страдающих сахарным диабетом // Молодежный инновационный вестник. 2022. Т. 11, № S1. С. 440–441.
8. Журбенко В. А. Гигиеническое состояние полости рта у лиц с сахарным диабетом // Тверской медицинский журнал. 2024. № 6. С. 191–194.

## АВТОРСКАЯ СПРАВКА

ФГБОУ ВО «Ростовский государственный медицинский университет» (РостГМУ) Минздрава России, г. Ростов-на-Дону, Россия  
ГБУ РО «Стоматологическая поликлиника» (ГБУ РО «СП»), г. Ростов-на-Дону, Россия

Киреев Владимир Владимирович – кандидат медицинских наук, доцент кафедры стоматологии № 5 РостГМУ, заведующий отделением терапевтической стоматологии в ГБУ РО «СП»; ORCID: 0000-0002-7856-5541; e-mail: dr.kireev-v.v@yandex.ru.

ФГБОУ ВО «Ростовский государственный медицинский университет» Минздрава России, г. Ростов-на-Дону, Россия

Киреев Павел Владимирович – кандидат медицинских наук, ассистент кафедры стоматологии № 5; e-mail: kireev-27@yandex.ru.

Леонтьева Елена Юрьевна – кандидат медицинских наук, доцент кафедры стоматологии № 5; ORCID: 0009-0003-6372-7792; e-mail: leont06@list.ru.

Титова Юлия Борисовна – ассистент кафедры стоматологии № 5; e-mail: ustom30@mail.ru.

Баяндурьянц Ольга Вячеславовна – ассистент кафедры стоматологии № 5; e-mail: yana1968@yandex.ru.

Леонтьев Георгий Сергеевич – ассистент кафедры стоматологии № 5; e-mail: georgyleont@gmail.com.

Дмитриева Антонина Владимировна – ассистент кафедры стоматологии № 5; e-mail: tosy.molchanova.91@bk.ru.

Борисова Татьяна Владимировна – ассистент кафедры стоматологии № 5; e-mail: tanyaborisova2308@gmail.com.

## ГЛАВНЫЙ ВРАЧ ЮГА РОССИИ

Журнал входит в перечень периодических научных изданий, рекомендованных ВАК по специальностям:

3.1.4. Акушерство и гинекология

3.1.19. Эндокринология

3.1.6. Онкология, лучевая терапия

3.1.7. Стоматология

3.1.9. Хирургия

**Принимаются к печати статьи медицинской направленности.**

Приглашаем экспертов по данным специальностям к сотрудничеству в качестве рецензентов научных статей.

Для рецензентов предлагаются льготные условия публикации.

Подробные условия публикаций и рецензирования статей — на нашем сайте [www.akvarel2002.ru](http://www.akvarel2002.ru).

Справки по тел.: +7 (918) 524-77-07.



## ЭЛАЙНЕРЫ – ДАНЬ МОДЕ ИЛИ МЕТОД КОРРЕКЦИИ СЛОЖНЫХ НАРУШЕНИЙ ПРИКУСА?

Традиционно элайнеры считались эффективным инструментом лишь для устранения легких и умеренных нарушений прикуса – небольшой скученности, промежутков и наклона. Принимая пациента со сложной и комбинированной патологией, дистальным и мезиальным смыканием, супраположением клыков, ортодонты интуитивно тянутся к привычным брекет-системам.

Однако многие взрослые пациенты уже знают о возможности пройти лечение незаметно, комфортно и безболезненно, поэтому от брекетов отказываются категорически. И что в таком случае делать врачу?

### ПРИНЦИП ДЕЙСТВИЯ СЪЕМНОЙ СИСТЕМЫ

Съемные капы сейчас – это универсальный и эффективный способ коррекции прикуса. Суть метода состоит в постепенном перемещении зубов с помощью серии прозрачных аппаратов, которые нужно последовательно менять. Современные медицинские биополимеры пластичны, гипоаллергенны, устойчивы к нагрузкам. Компьютерное моделирование перемещений дает точный расчет: какие силы нужно приложить, куда именно и на протяжении какого времени. Композитные точки – аттачменты различной формы – направляют и усиливают действие элайнера, увеличивая эффективность лечения.

Таким образом, врач планирует конечный результат в компьютерной программе, на модели, созданной в точном соответствии с зубочелюстной системой пациента. Софт помогает ему соблюсти биологические лимиты, определить количество, форму и место установки аттачментов, рас-

считать количество шагов и, соответственно, срок лечения.

По разработанному плану создается комплект элайнеров, которые пациент носит постоянно, снимая только для еды и чистки зубов, и меняет шаги по графику.

### ВОЗМОЖНОСТИ ЭЛАЙНЕРОВ ПРИ СЛОЖНЫХ НАРУШЕНИЯХ

Действительно, есть ряд корпусных перемещений, с которыми брекет-системы справляются проще или быстрее, например, закрытие промежутков после удаления, ротация клыков и премоляров. Однако это не причина отказываться от элайнеров, рискуя потерять пациента.

Лидер рынка прозрачной ортодонтии – EUROKAPPA, самый крупный отечественный производитель элайнеров по данным Businessstat и лучший в России по мнению STARTSMILE TOP. Продукт и сервис компании высоко ценят и пациенты, и медицинское сообщество: в ряду последних достижений – премия «Знай наших – 2025» и место в топ-10 medtech-компаний России по версии Smart Ranking. EUROKAPPA постоянно совершенствует свои ортодонтические системы, стремясь помочь как можно большему числу людей.

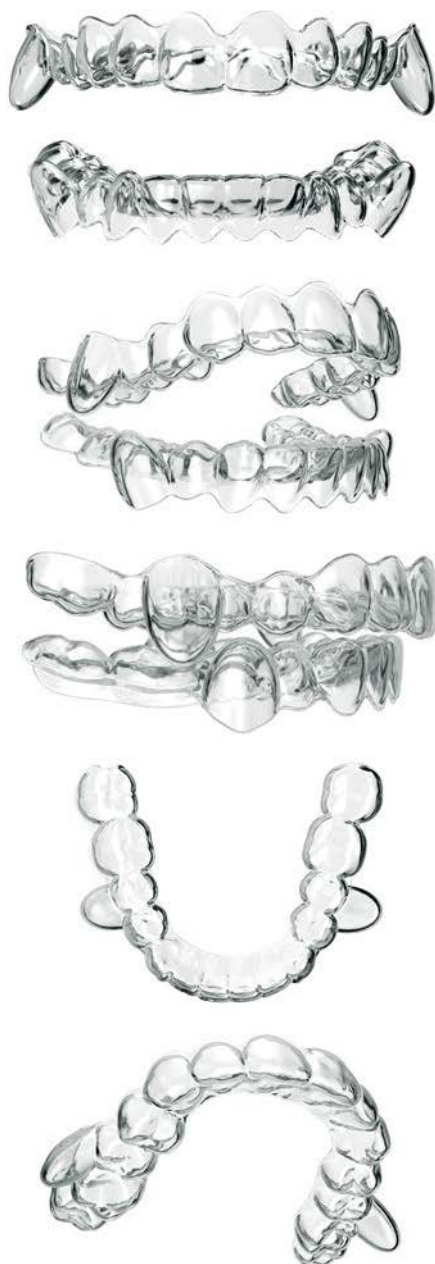
Для сложных перемещений и сокращения сроков коррекции разработано множество модификаций и дополнительных элементов. Используя их, ортодонт может параллельно проводить коррекцию положения нижней челюсти и корпусные перемещения зубов.

Приведем пример. Для лечения дистального прикуса у детей и подростков в период смены прикуса применяется модификация

ЕВРОРАМП. Это элемент, который располагают за передними зубами для удержания положения нижней челюсти. Чаще всего он комбинируется в одном кейсе с элементом «ЕВРОКРЫЛЬЯ»: пока перемещаются боковые зубы, пациент носит элайнеры с ЕВРОРАМП. После этого включаются «ЕВРОКРЫЛЬЯ», которые удерживают достигнутое положение нижней челюсти,



ЕВРОРАМП



#### ЕВРОКРЫЛЬЯ

и параллельно корректируется смыкание во фронтальном отделе.

Таким образом, срок лечения сокращается на 30% по сравнению с брекетами, а перемещения остаются безопасными и комфортными для пациента.

### ИННОВАЦИОННЫЕ МОДИФИКАЦИИ И РАСШИРЕНИЕ ВОЗМОЖНОСТЕЙ ЭЛАЙНЕРОВ

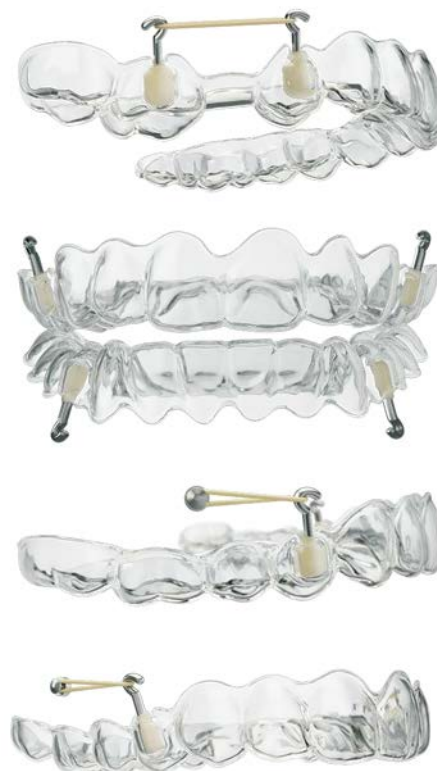Мы выпустили более 20 инноваций, которые помогают лучше прогнозировать лечение на элайнерах и добиваться более стабильных результатов.

**Дополнительные функциональные элементы.** Адаптивные накусочные площадки и специальные кнопки для эластических тяг позволяют одновременно решать комбинированные проблемы прикуса. Технология ЕВРОАРМС создана для осуществления корпусных перемещений зубов посредством специальных креплений и эластиков. Евробайт+ – это элемент, который создает дополнительное разобщение при лечении выраженной обратной резцовой окклюзии, перекрестного прикуса. Специальные ребра жесткости на месте удаленных зубов сохраняют промежуток для последующей имплантации.

**Цифровые технологии и интеграция томографии суставов.** Отдельно стоит упомянуть Euro TMJ Tracker – это инструмент, помогающий выявлять проблемы на уровне сустава и планировать сразу перемещения, которые либо способствуют улучшению положения нижней челюсти и, как следствие, суставной головки, либо как минимум не ухудшают имеющееся состояние.



#### ЕВРОБАЙТ+



#### ЕВРОАРМС

Врач может самостоятельно внести изменения в Euro TMJ Tracker. 3D-планирование с визуализацией височно-нижнечелюстного сустава позволяет минимизировать риск осложнений и повысить точность лечения.

EUROKAPPA — это не только полностью автоматизированное и самое масштабное производство в стране, но и учебный центр, академия для врачей-ортодонт. Более 11 тысяч врачей из России и стран СНГ прошли сертификационный курс или приняли участие в образовательных мероприятиях компании — вебинарах, конгрессах, конференциях.

Таким образом, благодаря постоянным усовершенствованиям область применения элайнеров существенно расширилась. Дополнительные элементы позволяют лечить более сложные клинические случаи, а значит, пациенты могут проходить ортодонтическое лечение, сохраняя качество жизни и эстетичный внешний вид.

### ЗНАЧЕНИЕ ОПЫТА ВРАЧА И КОМПЛЕКСНОГО ПОДХОДА

Однако даже самые современные технологии не гарантируют успешный результат без профессионального отношения и индивидуального подхода к каждому пациенту. Задача

врача состоит не только в том, чтобы снять диагностические данные и передать их производителю элайнеров. Главная ответственность состоит в следующем:

- правильно оценить сложность клинического случая;
- подобрать оптимальный план лечения;

- своевременно проводить мониторинг и корректировки при необходимости;
- использовать комбинации методик (элайнеры + мини-винты, элайнеры + частичные брекеты).  
Элайнеры доказали свою эффективность в простых и умеренных случаях, а благодаря современным

модификациям и материалам их применение стало возможным в ряде сложных клинических ситуаций. Они уверенно продвигаются в сферу сложного ортодонтического лечения, но результат напрямую зависит от сочетания инновационных технологий, профессионального мастерства врача и комплаентности пациента.

УДК 616.311-008.87-089.23-076.5

## НОВЫЙ ПОДХОД К АНАЛИЗУ ЦИТОГРАММ У ПАЦИЕНТОВ С ДИСБИОЗОМ ПРИ ОРТОДОНТИЧЕСКОМ ЛЕЧЕНИИ

Е. В. Дегтяренко, Е. В. Демченко

**Аннотация.** Разработанный нами новый подход анализа цитологического материала со слизистой оболочки полости рта позволяет обеспечить комплексную оценку клеточных популяций, состояния неспецифической резистентности, количественный и качественный состав микрофлоры в микроскопическом материале у пациентов с дисбиозом при ортодонтическом лечении. Окрашивание проводили по Граму и Романовскому – Гимзе, оценку материала выполняли по предложенному алгоритму с занесением результатов исследования в специальную форму (бланк). При анализе цитологического материала оценивали эпи-

телиальную и соединительнотканную популяции клеток, после чего оценивали состояние клеточного звена местного иммунитета на основании цитологического исследования с последующим определением индексов соотношения клеток слизистой оболочки полости рта (индекс соотношения эпителиальных клеток и лейкоцитов и реакцию адсорбции микроорганизмов). Анализировали количественный и качественный состав микрофлоры в цитограмме.

**Ключевые слова:** цитограмма, дисбиоз полости рта, ортодонтическое лечение.

### A NEW APPROACH TO CYTOGRAM ANALYSIS IN PATIENTS WITH DYSBIOSIS DURING ORTHODONTIC TREATMENT

E. V. Degtyarenko, E. V. Demchenko

**Annotation.** A new approach to analyzing cytograms in patients with dysbiosis undergoing orthodontic treatment has been developed. This approach allows for a comprehensive assessment of cell populations, the state of nonspecific resistance, and the quantitative and qualitative composition of microflora in microscopic material. Staining was performed using the Gram and Romanovsky-Giemsa methods, and the material was evaluated according to the proposed

algorithm, with the results recorded in a special form. The analysis of the cytological material evaluates the epithelial and connective tissue cell populations. The state of the cellular component of local immunity is then assessed based on the cytological examination, followed by determination of the oral mucosa cell ratio indices (the epithelial cell to leukocyte ratio and the microorganism adsorption reaction). The quantitative and qualitative composition of the microflora in the cytogram is analyzed.

**Keywords:** cytogram, oral dysbiosis, orthodontic treatment.

Дисбиоз (или дисбактериоз) представляет собой клинико-лабораторный синдром, который развивается вследствие срыва адаптационных возможностей, нарушения защитных и компенсаторных механизмов и характеризуется изменением количественного и качественного состава нормофлоры организма. Дисбиоз полости рта представляет собой серьезную и актуальную проблему, т. к. является пусковым фактором появления, а также усугубления тяжести течения и ухудшения прогноза лечения основного патологического процесса [1]. Доказано, что дисбиоз ротовой полости сопровождается ухудшением гигиенического состояния, достоверным увеличением по-

казателей интенсивности кариеса и заболеваний пародонта. В настоящее время ключевым механизмом возникновения и развития кариеса зубов и заболеваний пародонта считается образование зубной бляшки, которая представляет собой скопления бактерий в матриксе органических веществ [2, 3, 4–9]. Именно поэтому изменения в количественном и качественном составе микробиоты полости рта являются предпосылкой к возникновению и прогрессированию основных стоматологических заболеваний [2, 3]. В связи с этим своевременная диагностика данного патологического состояния – актуальная задача медицинской науки.

Основным методом диагностики изменения микробиоценоза по-

лости рта, безусловно, является микробиологический (бактериологический). Данный метод обладает бесспорной точностью, поскольку позволяет идентифицировать микроорганизмы, которые обусловили возникновение дисбиоза. Однако микробиологический метод имеет определенные недостатки. В первую очередь это его дороговизна, а во вторую – возможность получения ответа лишь спустя 7 дней.

В то же время в медицине, в т. ч. в стоматологии, широко применяется цитологический метод исследования. Он позволяет оценить морфологические, тинкториальные особенности клеток и их компонентов, определить морфотипы микрофлоры в мазке. Цитологический метод имеет ряд достоинств: простота,

малые временные затраты, невысокая стоимость, достаточно быстрое получение результата, неинвазивность и возможность многократного повторения в динамике.

Часто цитологический метод применяется в детской стоматологии для диагностики при герпетических поражениях слизистой оболочки полости рта (СОПР). Применяется он и для диагностики при заболеваниях пародонта. Следует отметить, что практически при любом патологическом состоянии полости рта можно выявить изменения микробиоценоза.

Описано несколько подходов к анализу цитограмм при различных стоматологических патологиях, которые сопровождаются дисбиозом. Имеется способ анализа цитограмм у больных воспалительными заболеваниями пародонта, при котором, помимо оценки состояния эпителия и лейкоцитов, также оценивается состав и количество микрофлоры [8, 10–12]. Данный способ имеет недостаток, т. к. не дает оценку состояния неспецифической резистентности полости рта.

Существует способ оценки цитологического материала с эрозивных поверхностей при герпетическом стоматите путем анализа клеточного состава мазков-отпечатков и показателя реакции адсорбции микроорганизмов (РАМ) для оценки неспецифической резистентности полости рта [13]. Этот способ также имеет недостаток, поскольку не предполагает описания количественного и качественного состава микрофлоры в материале.

Общим недостатком вышеописанных способов анализа цитологического материала при стоматологической патологии является отсутствие комплексного подхода к оценке исследуемого материала и единого стандартизированного подхода к описанию результатов цитологического метода исследования.

В научной литературе описан способ анализа цитограмм поверхностных биопсий герпетических поражений на СОПР, который заключается в комплексной оценке количественного и качественного состава эпителиоцитов, лейкоцитов, лимфоцитов, моноцитов, эритроцитов, микроорганизмов в мазке, подсчете различных индексов соотношения клеток в материале [14]. Данный метод, безусловно, отражает комплексный подход к анализу цитограмм, однако его применение описано только при

герпетическом стоматите, что ограничивает круг диагнозов для его использования.

**Цель исследования** – разработка нового подхода к анализу цитологического материала с СОПР у пациентов с дисбиозом при ортодонтическом лечении и внедрение его в клиническую практику.

## МАТЕРИАЛЫ И МЕТОДЫ

Применяли цитологический метод исследования. Материал забирали со слизистой оболочки полости рта в проекции базиса съемного пластинчатого ортодонтического аппарата, окрашивание проводили по Граму и Романовскому – Гимзе. Изучение цитологического материала выполняли под микроскопом, оценку материала проводили по предложенному алгоритму с занесением результатов исследования в специально разработанную форму (бланк). Способ разработан на кафедре стоматологии детского возраста ФГБОУ ВО «Донецкий государственный медицинский университет им. М. Горького» Минздрава России совместно с врачом-цитологом. Для подтверждения дисбиоза пациентам также применяли микробиологический метод исследования.

## РЕЗУЛЬТАТЫ

Для повышения качества диагностики состояния дисбиоза полости рта предложен способ анализа цитограмм и форма для заполнения результатов микроскопического исследования.

Забор цитологического материала для исследования осуществляется методом поверхностной биопсии: путем легкого соскоба шпателем поверхностного слоя гиперемированной слизистой. Полученный таким образом материал переносят на предварительно обезжиренное предметное стекло, производят тонкий мазок, высушивают на воздухе, фиксируют в 95% этиловом спирте в течение 10 минут и окрашивают по Граму и Романовскому – Гимзе.

В полученном цитологическом препарате под микроскопом учитывают количественное соотношение эпителиоцитов, лейкоцитов, лимфоцитов, моноцитов в перерасчете на 100 клеток.

На первом этапе оценивают эпителиальную популяцию клеток: подсчитывают число неповрежденных и поврежденных эпителиоцитов (с признаками деструкции, дегенера-

тивно измененных), а также анализируют их форму и размеры, форму и размеры ядра (ядер при наличии нескольких), дают характеристику цитоплазмы клеток. Оценивают соотношение здоровых и поврежденных эпителиальных клеток. Этот показатель служит критерием процессов, которые преобладают в эпителии (дегенерации или регенерации).

Далее оценивают клетку соединительнотканной популяции (клетки крови): общее число лейкоцитов, количество неизмененных и разрушенных нейтрофилов, фагоцитов, лимфоцитов, моноцитов, наличие или отсутствие в препарате эритроцитов. После чего оценивают состояние клеточного звена местного иммунитета на основании цитологического исследования с последующим определением индексов соотношения клеток СОПР.

Индекс соотношения эпителиальных клеток и лейкоцитов (ИСЭЛ) определяется как соотношение общего количества эпителиальных клеток ( $V_e$ ) в цитограмме и лейкоцитов ( $V_l$ ):

$$\text{ИСЭЛ} = \frac{V_e}{V_l}$$

У здоровых детей ИСЭЛ колеблется в пределах 8,9–12,1. При воспалительных процессах он снижается в 2–20 раз [15].

Затем оценивают неспецифическую резистентность на основании реакции адсорбции микроорганизмов клетками эпителия СОПР. В препарате подсчитывают количество кокков, адсорбированных на поверхности эпителиальных клеток. РАМ рассчитывается на 100 эпителиальных клеток.

Выявляют четыре группы клеток (табл. 1).

Если в исследуемом материале определяется 70% и более положительной РАМ, то функциональное состояние СОПР расценивается как хорошее; если выявляется 31–69% положительной РАМ – как удовлетворительное; 30% и ниже – неудовлетворительное [16].

На завершающем этапе анализа цитограмм определяется количественный показатель бактериальной микрофлоры, который выражается в баллах: 1 – до 10, 2 – до 100, 3 – до 1000, 4 – более 1000 микроорганизмов в одном поле зрения [10]. В препарате отмечается наличие основных, наиболее часто встречающихся

в полости рта морфотипов микроорганизмов: кокки, палочки, спирохеты и дрожжеподобные грибы.

Все полученные данные в результате проведения анализа цитограммы по предложенному способу вносятся в специально разработанную учетную форму-бланк (табл. 2).

В соответствии с предложенной методикой нами был проведен анализ цитологических препаратов, взятых у 20 пациентов 7–12 лет с дисбиозом СОПР, возникшим на фоне ортодонтического лечения (ношение аппарата на верхней/нижней челюсти), в сравнении со здоровыми. Результаты проведенного анализа цитограмм по предложенной форме свидетельствуют, что у пациентов с дисбиозом наблюдалось увеличение числа эпителиальных клеток в поле зрения по сравнению с цитограммами здоровых. У пациентов с дисбиозом присутствовали поврежденные и дегенеративно измененные эпителиоциты в препарате.

У пациентов с дисбиозом наблюдалось увеличение числа клеток

соединительнотканной популяции (элементы воспаления) в поле зрения в сравнении со здоровыми. Соединительнотканная популяция при дисбиозе была разнообразна, но наибольшее количество клеток данной популяции составляли нейтрофильные лейкоциты.

У здоровых детей ИСЭЛ колебался в пределах нормы и составлял 8,9–12,1. При дисбиозе на фоне ношения ортодонтической пластинки он снижался в среднем в 10 раз.

В микроскопическом материале у детей с дисбиозом преобладали клетки с отрицательным РАМ. Показатель РАМ у пациентов с дисбиозом полости рта преимущественно соответствовал 30% и ниже, что расценивается как неудовлетворительное функциональное состояние СОПР. В отличие от пациентов с дисбиозом, у большинства здоровых детей РАМ был 60% и выше, что соответствует удовлетворительному или хорошему функциональному состоянию СОПР. Снижение РАМ у детей с дисбиозом говорит о сни-

жении неспецифической резистентности СОПР.

При изучении микробного пейзажа в препарате слизистой оболочки, расположенной под базисом аппарата, преобладали кокки. В препаратах детей с дисбиозом в цитограмме наблюдалось статистически значимое ( $p < 0,05$ ) увеличение количества микроорганизмов ( $2,85 \pm 0,63$  балла) в 2,52 раза по сравнению с аналогичным показателем здоровых детей ( $1,13 \pm 0,40$  балла). Это свидетельствует о большей обсемененности микроорганизмами у пациентов с дисбиозом, чем у здоровых детей. Также у пациентов с дисбиозом значительно чаще встречалась сопутствующая грибковая микрофлора. В препаратах обнаруживались как дочерние клетки, так и мицелиальная форма гриба.

При сопоставлении результатов цитологического метода исследования, проведенного по предложенному способу, с результатами микробиологического исследования установлено их соответствие.

Таблица 1

Группы клеток при расчете РАМ

Номер группы клеток	Характеристика клеток и количество адсорбированных кокков на них	Характеристика реакции адсорбции микроорганизмов при оценивании
1-я	Эпителиальные клетки, на поверхности которых нет адсорбции микроорганизмов или встречаются единичные кокки	Отрицательная РАМ
2-я	Эпителиальные клетки, на которых адсорбировано 5–25 кокков	
3-я	Эпителиальные клетки, на которых адсорбировано 26–50 кокков	Положительная РАМ
4-я	Эпителиальные клетки, на которых адсорбировано 51 и более кокков («муравейник»)	

Таблица 2

Форма бланка для анализа цитограммы ЦИТОИММУНОГРАММА

Код	
ФИО	
Возраст	№ ИБ
Пол	
Примечания	
Показатель	Результаты исследования
1. Эпителиальные клетки	
Характеристика эпителиоцитов в п/з	
Соотношение поврежденных и неповрежденных эпителиоцитов	
2. Клетки соединительнотканной популяции (клетки крови)	
Лейкоциты	
Лимфоциты и др.	
3. Индекс соотношения эпителиальных клеток и лейкоцитов (ИСЭЛ)	
4. Реакция адсорбции микроорганизмов (РАМ)	
5. Количество бактериальной микрофлоры в баллах	
6. Морфотипы микрофлоры	
Кокки	
Палочки	
Спирохеты	
Дрожжеподобные грибы	

Так, у пациентов с дисбиозом при микробиологическом исследовании с участка слизистой оболочки нёба в проекции базиса ортодонтического аппарата нами обнаружен рост следующих микроорганизмов: *Candida albicans* (от  $10^4$  КОЕ до  $10^7$  КОЕ), стафилококков, в частности *Staphylococcus haemolyticus* (от  $10^5$  КОЕ до  $10^7$  КОЕ), *Staphylococcus aureus* ( $10^5$  КОЕ). Отмечено также появление нехарактерных для полости рта микроорганизмов: палочки *Haemophilus influenzae* (от  $10^5$  КОЕ до  $10^7$  КОЕ), а также палочковидной бактерии *Citrobacter freundii* ( $10^6$  КОЕ). В цитологическом материале у этих же пациентов выявлялись соответствующие изменения: большое количество кокковой флоры (3–4 балла), палочковидные микроорганизмы и грибы. При этом указанные данные были получены в тот же день с использованием цитологического метода исследования. Кроме того, предложенный способ позволяет установить дефицит местного иммунитета и в соответствующем случае назначить, например, местные иммуномодуляторы.

Предложенный способ анализа цитограммы при дисбиозе полости

рта у детей имеет следующие преимущества.

- Цитологический метод не требует больших временных затрат, поэтому врач получает результат достаточно быстро.
- Метод обладает относительно невысокой стоимостью.
- Метод неинвазивный.
- При необходимости исследование можно повторить в динамике для оценки эффективности лечения.
- С помощью предложенного порядка и формы учета результатов цитологического исследования метод обеспечивает комплексную многогранную оценку цитологического материала.
- С помощью предложенного способа оценки можно получить информацию о состоянии эпителия, о степени воспаления в слизистой, о состоянии неспецифической резистентности слизистой оболочки полости рта.
- Метод позволяет оценить качественный и количественный состав микрофлоры в исследуемом материале.
- Данный способ позволяет установить ведущий этиологический фактор в развитии дисбиоза, будь

то бактериальная флора (которую мы увидим в препарате; кокковая, палочки, спирохеты), грибковая (дочерние клетки или мицелий) или смешанная, что позволяет установить причину развившегося дисбиоза и до проведения, а иногда и без бакпосева с учетом этиопатогенетически значимых микроорганизмов назначить лечение (антисептики, противогрибковые, местные пробиотики и др.).

## ЗАКЛЮЧЕНИЕ

Предложенный способ анализа цитограммы при дисбиозе полости рта у пациентов является достаточно быстрым, эффективным, достоверно значимым и бюджетным методом исследования, позволяющим диагностировать состояние дисбиоза полости рта. Полученные данным способом результаты целесообразно применять в практике работы детских врачей-стоматологов, врачей-ортодонтот, врачей-стоматологов общего профиля, а также врачей-цитологов.

**Авторы заявляют об отсутствии конфликта интересов.**

**The authors declare no conflicts of interest.**

## СПИСОК ЛИТЕРАТУРЫ

1. Вечеркина Ж. В., Шалимова Н. А., Чиркова Н. В. [и др.]. Анализ этиопатогенеза дисбиоза в стоматологии (обзор литературы) // Вестник новых медицинских технологий. 2020. Т. 27, № 3. С. 11–19.
2. Алиев Б. Ф., Маммадова С. Ш., Дамирчиева М. В. и др. Влияние микробиома полости рта на развитие кариеса и заболеваний пародонта // Вестник науки и образования. 2025. № 3-2. С. 54–56.
3. Чайковская И. В., Соболева А. А., Майлян Д. Э. [и др.]. Факторы риска хронического пародонтита // Университетская клиника. 2025. № 2. С. 55–63.
4. Khor B., Snow M., Herrman E., et al. Interconnections Between the Oral and Gut Microbiomes: Reversal of Microbial Dysbiosis and the Balance Between Systemic Health and Disease // Microorganisms. 2021. V. 9, N. 3. P. 496.
5. Park S.-Y., Hwang B.-O., Lim M., et al. Oral-Gut Microbiome Axis in Gastrointestinal Disease and Cancer // Cancers (Basel). 2021. V. 13, N. 9. P. 2124. DOI: 10.3390/cancers13092124.
6. Liu S., Wang S., Zhang N., et al. The oral microbiome and oral and upper gastrointestinal diseases // Journal of Oral Microbiology. 2024. V. 16. P. 2355823.
7. Scannapieco F. A., Dongari-Bagtzoglou A. Dysbiosis revisited: Understanding the role of the oral microbiome in the pathogenesis of gingivitis and periodontitis: A critical assessment // J. Periodontol. 2021. V. 92, N. 8. P. 1071–1078. DOI: 10.1002/JPER.21-0120.
8. Sardykov Ye. A., Ishchenko O. V., Fastovets O. O. Oral microbiocenosis state under different approaches of replacing dental crown defects // Medicini Perspektivi. 2024. V. 29, N. 3. P. 151–161. DOI: 10.26641/2307-0404.2024.3.313603.
9. Zhavoronkova M. D., Suborova T. N., Orekhova L. Yu., et al. The microbiota of carious dentin during the treatment of teeth with burs of various grain sizes // Clinical Dentistry (Russia). 2021. N. 4. P. 6–13. DOI: 10.37988/1811-153X\_2020\_4\_6.
10. Васильева Н. А., Булгакова А. И., Имельбаева Э. А. Анализ цитограмм у больных воспалительными заболеваниями пародонта // Казанский медицинский журнал. 2011. Т. 92, № 1. С. 41–45.
11. Исакова М. К., Муродова Н. У. Характеристика цитологических исследований при заболеваниях пародонта // Евразийский союз ученых. 2016. № 7 (28). С. 24–27.
12. Гусарина Е. И. Диагностика и лечение заболеваний пародонта у пациентов с зубочелюстными аномалиями (клинико-лучевое исследование): автореф. дис. ... канд. мед. наук. Санкт-Петербург, 2022. 27 с.
13. Регурецька Р. А. Особливості клінічного перебігу та лікування простого герпесу слизової оболонки порожнини рота та губ у осіб молодого віку: автореф. дис. ... канд. мед. наук. Киев, 2008. 20 с.
14. Чижевский И. В., Дегтяренко Е. В., Педорез А. П. Цитоморфологическая характеристика эрозий при остром герпетическом стоматите у детей // Университетская клиника. 2023. № 3. С. 56–61.
15. Терапевтическая стоматология детского возраста: научное издание. Под ред. Л. А. Хоменко. 2-е изд., доп. и перераб. Киев: Книга-плюс; 2010. 805 с.
16. Диагностика в терапевтической стоматологии: учебное пособие. Составители Т. Л. Рединова [и др.]. Ростов-на-Дону, 2006. 144 с.

## АВТОРСКАЯ СПРАВКА

ФГБОУ ВО «Донецкий государственный медицинский университет им. М. Горького» Минздрава России, г. Донецк, Россия

Дегтяренко Елена Васильевна – кандидат медицинских наук, доцент кафедры стоматологии детского возраста;

e-mail: mir\_v\_nas@mail.ru.

Демченко Екатерина Владимировна – ассистент кафедры стоматологии детского возраста; e-mail: doctor.dem.ev@gmail.com.

# КЛИНИКО-ДИАГНОСТИЧЕСКИЕ ПАТТЕРНЫ ТЕЧЕНИЯ КАНДИДОЗНОГО СТОМАТИТА

Ю. А. Македонова, Е. Н. Ярыгина, С. В. Дьяченко, Л. М. Гаврикова,  
Д. Ю. Дьяченко, А. Г. Павлова-Адамович

**Аннотация.** В современной стоматологии вопросы ранней диагностики и точной видовой верификации грибкового возбудителя являются одной из наиболее значимых составляющих. **Цель исследования** – оценить клинико-диагностические паттерны течения кандидозного стоматита и видовой принадлежности верифицированного возбудителя. **Материалы и методы.** Было проведено комплексное клинико-лабораторное обследование 60 пациентов в возрастной категории от 45 до 74 лет с подтвержденным диагнозом кандидозный стоматит. Оценена взаимосвязь тяжести клинического течения патологии и типа верифицированного возбудителя. **Результаты.** У 11,7% пациентов

наблюдалась ярко выраженная, агрессивная клиническая картина. У подавляющего большинства пациентов основным этиологическим возбудителем кандидозного стоматита являлись грибы вида *Candida albicans*. Однако были выявлены резистентные штаммы *Candida non-albicans*. **Заключение.** Тяжелое, торпидное течение кандидозного стоматита достоверно свидетельствует о наличии резистентной грибковой флоры с преобладанием видов *Candida non-albicans*.

**Ключевые слова:** кандидозный стоматит, оральный кандидоз, *Candida spp.*, *Candida albicans*, *Candida non-albicans*, резистентность, микробиота полости рта.

## CLINICAL AND DIAGNOSTIC PATTERNS OF CANDIDAL STOMATITIS

Yu. A. Makedonova, E. N. Yarygina, S. V. Dyachenko,  
L. M. Gavrikova, D. Yu. Dyachenko, A. G. Pavlova-Adamovich

**Annotation.** In modern dentistry, the issues of early diagnosis and accurate species verification of the fungal pathogen are one of the most significant components. The aim of the study was to evaluate the clinical and diagnostic patterns of candidal stomatitis and the species of the verified pathogen. **Materials and methods.** A comprehensive clinical and laboratory examination of 60 patients aged 45 to 74 years with a confirmed diagnosis of candidal stomatitis was conducted. The relationship between the severity of the

clinical course of the pathology and the type of verified pathogen was assessed. **Results.** A pronounced, aggressive clinical picture was observed in 11.7% of patients. In the vast majority of patients, the main etiological causative agent of candidal stomatitis was fungi of the *Candida albicans* species. However, resistant strains of *Candida non-albicans* have been identified. **Conclusion.** The severe, torpid course of candidal stomatitis reliably indicates the presence of a resistant fungal flora with a predominance of *Candida non-albicans* species.

**Keywords:** candidal syndrome, oral syndrome, *Candida spp.*, *Candida albicans*, *Candida non-albicans*, residency, sex microbiota.

В настоящее время общее количество обращений пациентов за специализированной помощью к врачу-стоматологу с жалобами на клинические проявления кандидозного стоматита значительно увеличилось, что подтверждается многочисленными данными отечественных и зарубежных исследователей [1, 2]. Фундаментальными предпосылками к развитию данной тенденции является системное нарушение иммунологической резистентности организма пациентов, наличие тяжелой сопутствующей соматической патологии различных органов и систем, что нередко неизбежно ведет к длительному сочетанному приему антибактериальных и различных групп противомикробных препаратов. Кроме того, в современных реалиях нельзя не отметить значительный рост числа пациентов, которые принимают различные лекарственные средства без назначения и контроля врача, занимаясь самолечением [3].

При этом, кроме явных прямых факторов развития грибковой патологии, имеется множество предиктивных критериев и фоновых состояний, способствующих манифестации кандидозного стоматита.

К таковым относятся: плохо контролируемый сахарный диабет (как 1-го, так и 2-го типа), различные состояния врожденного и приобретенного иммунодефицита, частое и необоснованное использование антибиотиков широкого спектра действия, длительное лечение глюкокортикоидами, заместительная гормональная терапия, отягощенная генетическая предрасположенность, а также отсутствие своевременной санации зубов и низкий уровень гигиены полости рта. Совокупность этих данных убедительно свидетельствует о том, что кандидоз имеет сложную многофакторную природу, а его клинические проявления – это результат суммарного кумулятивного воздействия различных экзогенных и эндогенных компонентов [4–6].

Всё вышесказанное позволяет сделать обоснованное предположение, что клинические проявления кандидоза в полости рта могут быть достаточно разнообразны, а также чрезвычайно вариабельны, при этом в ряде случаев не исключена стертая или скрытая симптоматика, затрудняющая постановку диагноза. Именно поэтому ранняя диагностика и точная видовой верификация воз-

будителя – одни из ключевых факторов, определяющих эффективность комплексной терапии данной патологии [7].

Традиционно *Candida albicans* признается основным этиологическим видом дрожжеподобных грибов рода *Candida*, патогенетически связанным с развитием орального кандидоза [8, 9]. Однако ключевая проблема современной микологии заключается в том, что наблюдается постоянный и неуклонный рост числа выявляемости других видов *Candida*, таких как *C. glabrata*, *C. tropicalis*, *C. crusei*. Эти микроорганизмы всё чаще идентифицируются в качестве важных и клинически значимых агентов инфекций ротовой полости человека. Многие исследователи обоснованно предполагают, что эти виды с гораздо большей вероятностью будут рефрактерны к стандартным противогрибковым препаратам и могут вызывать упорные, частые рецидивы заболевания, существенно снижая качество жизни пациентов [10–12].

**Цель исследования** – оценить клинико-диагностические паттерны течения кандидозного стоматита и видовой принадлежности верифицированного возбудителя.

## МАТЕРИАЛЫ И МЕТОДЫ

Для решения поставленной цели было проведено комплексное стоматологическое обследование 60 пациентов, которые обратились на первичный прием к врачу – стоматологу-терапевту с жалобами, характерными для клинической картины кандидозного стоматита. Обследование и лечение пациентов проведено на базе кафедры стоматологии Института непрерывного медицинского и фармацевтического образования ФГБОУ ВО ВолгГМУ Минздрава России (клиническая база ГАУЗ ВОКСП).

Обследование, динамическое наблюдение и лечение пациентов было проведено в соответствии с актуальными клиническими рекомендациями и алгоритмами Национального руководства «Терапевтическая стоматология» под редакцией профессора Л. А. Дмитриевой, профессора Ю. М. Максимовского (2021), а также согласно унифицированной схеме обследования пациентов с заболеваниями слизистой оболочки полости рта, рекомендованной экспертами Всемирной организации здравоохранения. У всех пациентов перед началом диагностики и клинического ведения было получено письменное информированное добровольное согласие на участие в данном научном исследовании.

**Критерии включения:** верификация диагноза «В37.02. Хронический гиперпластический кандидозный стоматит» и «В37.03. Хронический эритематозный (атрофический) кандидозный стоматит»; возраст от 45 до 74 лет; информированное добровольное согласие на участие в исследовании.

**Критерии невключения:** наличие острых инфекционных заболеваний; декомпенсированные формы хронических заболеваний; возраст менее 45 и более 74 лет; количество *Candida spp.* в клинических изолятах менее  $10^3$  КОЕ/мг; отказ от информированного согласия.

**Критерии исключения:** отказ пациента от дальнейшего участия в исследовании.

Клиническое обследование было комплексным и включало применение основных и дополнительных методов: детализированный опрос (сбор анамнеза жизни и заболевания), внешний осмотр, пальпацию регионарных лимфатических узлов, осмотр и пальпацию слизистой обо-

лочку рта, определение основных индексов гигиены полости рта.

Кроме стандартного клинического обследования все пациенты для точной верификации возбудителя были направлены на микробиологическое исследование материала, забранного стерильным инструментом с патологических участков слизистой оболочки рта, с дальнейшим посевом на селективную питательную среду «Сабуро» (*Sabouraud agar*). При идентификации вида возбудителя и определении количественного состава грибковой микрофлоры полости рта в обязательном порядке выявлялась также и чувствительность к различным группам противогрибковых препаратов.

После получения полного объема данных клинического и лабораторного обследования была проведена аналитическая оценка клинико-диагностических паттернов течения кандидозного стоматита и видовой принадлежности верифицированного возбудителя.

Для статистической обработки полученных результатов использовали метод вариационной статистики с определением средней величины ( $M$ ), среднего квадратичного отклонения ( $\sigma$ ), ошибки репрезентативности ( $m$ ). Полученные цифровые данные обрабатывали в программе Microsoft Excel к программной операционной системе MS Windows 10 (Microsoft Corp., США) в соответствии с общепринятыми методами медицинской статистики, а также с использованием специализированного пакета прикладных программ Stat Soft Statistica 13.0.

## РЕЗУЛЬТАТЫ

При первичном обследовании пациентов были получены следующие демографические данные по половозрастным критериям и распре-

лению клинических форм кандидозного стоматита (табл. 1).

В ходе проведения тщательного клинического обследования пациенты предъявляли активные жалобы на чувство жжения различной интенсивности на слизистой оболочке полости рта, стойкий галитоз, выраженную ксеростомию. Кроме того, пациенты отмечали наличие обильного налета на спинке языка, а также появление болезненных трещин и заед в углах рта, что значительно затрудняло прием пищи, проведение гигиенических процедур и коммуникативные навыки (рис. 1).

Особого внимания заслуживает тот факт, что у 11,7% пациентов наблюдалась ярко выраженная тяжелая клиническая картина, проявляющаяся в виде наличия обширных эрозивных очагов на слизистой оболочке полости рта. Преимущественная локализация поражений отмечалась на слизистой оболочке щек, строго по линии смыкания зубов, а также на боковых поверхностях языка. Данные патологические проявления сопровождалась острой болью, практически полной невозможностью приема твердой пищи и затруднением коммуникации. При детальном расспросе данные пациенты указали на регулярное рецидивирование патологического процесса в анамнезе с частотой обострений более 4 раз в год. При этом ранее проведенное стандартное лечение было малоэффективно, наблюдалась лишь кратковременная неустойчивая ремиссия с последующим быстрым осложнением заболевания (рис. 2).

Кроме того, в ходе исследования было отмечено, что у значительной части пациентов ( $18,6 \pm 2,2\%$ ) с ярко выраженной клинической картиной на фоне длительного течения заболевания была выражена

Таблица 1

Характеристика пациентов, включенных в исследование

Критерии	Число пациентов (n)	%	
Пол	мужской	18	30
	женский	42	70
Возраст	45–59 лет	23	38,3
	60 лет – 74 года	37	61,7
Диагноз	ХГКС	46	76,7
	ХАКС	14	23,3

Примечание. ХГКС – хронический гиперпластический кандидозный стоматит; ХАКС – хронический атрофический кандидозный стоматит.

канцерофобия. Как следствие, все эти пациенты находились в состоянии постоянного хронического психоэмоционального стресса, отмечали существенное снижение качества жизни, постоянную усталость, быструю утомляемость и апатию.

Анализ анамнестических данных показал, что эпизоды кандидозного стоматита у 30% пациентов были спровоцированы курсовым приемом антибиотиков, у 35% – использованием местных или системных кортикостероидов, у 16,7% – приемом средств, подавляющих иммунитет (иммунодепрессанты, цитостатики), у 13,3% – применением препаратов заместительной гормональной терапии. Лишь в анамнезе трех пациентов явный предрасполагающий лекарственный фактор не был идентифицирован.

В процессе динамического наблюдения все пациенты были направлены на консультацию к врачам-специалистам общего профиля для коррекции выявленных общесоматических нарушений. Хронические заболевания желудочно-кишечного тракта отмечались у 53,2% больных, сахарный диабет 2-го типа – у 52,1% обследуемых, различные железодефицитные состояния – у 7 пациентов; нарушениями гормонального фона страдали 9 человек.

Важно отметить, что все наблюдаемые пациенты имели исходно неблагоприятный стоматологический статус. Неудовлетворительная гигиена полости рта наблюдалась практически у всех больных (индекс ОНI-S составил  $3,82 \pm 0,13$ ), что создает благоприятные условия для фиксации и размножения грибковой флоры.

По результатам проведенного клинического обследования пациентов был поставлен предварительный клинический диагноз «В37.02. Хронический гиперпластический кандидозный стоматит» и «В37.03. Хронический эритематозный (атрофический) кандидозный стоматит». Для постановки окончательного клинического диагноза проведено расширенное микробиологическое исследование. По его результатам диагноз кандидоза у всех пациентов был лабораторно подтвержден. Однако при определении количественного состава микрофлоры полости рта с последующим выявлением чувствительности различных штаммов *Candida spp.* к современным противогрибковым препаратам

с целью оценки потенциальной эффективности этиотропной терапии были получены следующие результаты (рис. 3).

Данные, приведенные на рисунке 3, наглядно демонстрируют следующие результаты: у подавляющего большинства пациентов (88,3%) основным возбудителем кандидозного стоматита являлись грибы вида *Candida albicans* с их преимущественным преобладанием в ассоциациях и высоким количественным содержанием (104 КОЕ/мг). Однако у 11,7% пациентов были выявлены *Candida non-albicans*, которые могут быть представлены различными видами: *C. krusei* (6,7%), *C. tropicalis* (3,3%) и *C. glabrata* (1,7%).

Детальный анализ верификации возбудителя свидетельствует о том, что большинство клинических случаев кандидозного стоматита было вызвано типичным возбудителем, однако некоторые пациенты сталкиваются с нетипичным, более тяжелым течением патологии, вызванной верифицированным возбудителем группы *Candida non-albicans*.

Анализ полученных лабораторных данных показал четкую прямую взаимосвязь между видом выявленного возбудителя и его чувствительностью к антифунгальным препаратам. Во всех случаях кандидозного стоматита, этиологически связанного с *Candida albicans*, была получена высокая чувствительность к флуконазолу, являющегося «золотым стандартом» и препаратом первого выбора для назначения системной антимикотической терапии.

Однако при выявлении возбудителя из видовой принадлежности *Candida non-albicans* было установлено, что данные штаммы резистентны к общепринятой антимикотической терапии (флуконазол, итраконазол) и требуют назначения высокоспецифичных резервных препаратов (например, вориконазол). Клинически у данных пациентов отмечалась наиболее ярко выраженная картина с жалобами на интенсивную боль и жжение, определялись множественные эрозии, покрытые трудноудаляемым налетом. Во всех случаях выявления видов *C. non-albicans* было обнаружено частое рецидивирование процесса. Это можно логично объяснить неэффективностью ранее проводимой стандартной терапии в связи с природной или приобретенной резистентностью возбудителя к флуконазолу, который

наиболее часто назначается врачами-стоматологами при кандидозном стоматите.

В связи с этим, несмотря на значительно меньшую частоту идентификации видов *C. non-albicans* по сравнению с *C. albicans*, практическому клиницисту надо четко понимать, что они обладают максимальной экспрессией вирулентных факторов, и именно они в большей степени отвечают за развитие устойчивых рецидивов кандидозного стоматита. Принимая во внимание этот факт, при ведении пациентов с хроническим осложненным течением орального кандидоза наиболее актуальной является задача профилактики развития рецидивов кандидозного стоматита, решить которую возможно только с помощью эффективной, научно обоснованной этиотропной терапии. Проблема рационального выбора антимикотического препарата базируется на двух постулатах: эффективное взаимодействие лекарственного средства с грибковой клеткой, выступающей в качестве биологической мишени, и подтвержденное отсутствие природной или приобретенной резистентности штаммов *Candida spp.* к назначенному препарату.

## ЗАКЛЮЧЕНИЕ

Тяжелое, торпидное течение кандидозного стоматита, сопровождающееся частыми и упорными рецидивами, клинически свидетельствует о наличии резистентной грибковой флоры с преобладанием в микробном пейзаже видов *Candida non-albicans*. Точная микробиологическая идентификация возбудителя и определение его чувствительности к широкому спектру противогрибковых препаратов – абсолютно необходимые этапы для выбора эффективной этиотропной терапии и надежной профилактики рецидивов орального кандидоза.

Основными стратегическими направлениями современной медицины являются предиктивный и рискориентированный подходы, что ставит в разряд приоритетных задач персонализированное ведение каждого пациента с кандидозным стоматитом с учетом его индивидуального микробиологического профиля.

**Авторы заявляют об отсутствии конфликта интересов.**

**The authors declare no conflicts of interest.**

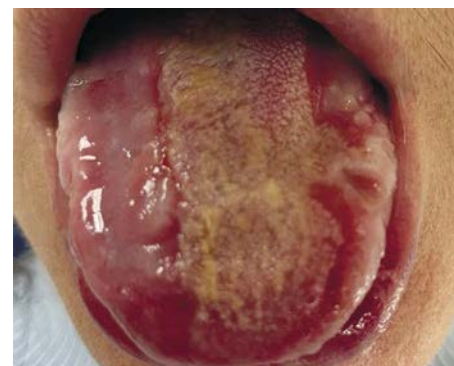
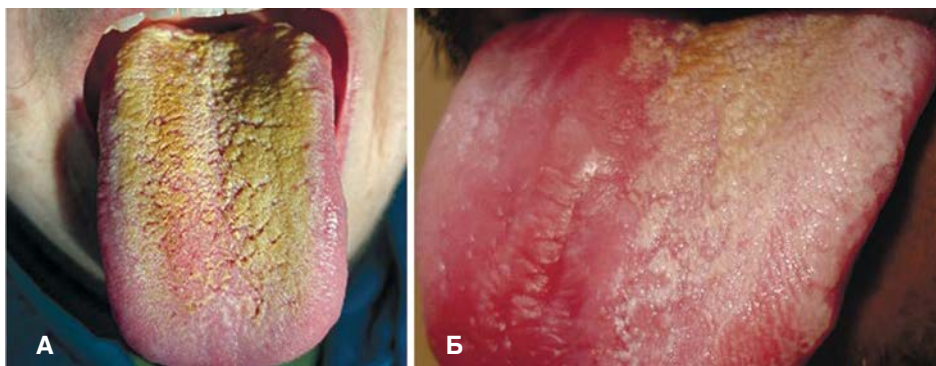
Рис. 1. Клиническая картина кандидозного стоматита: А – пациент В., 56 лет. Хронический гиперпластический кандидозный стоматит; Б – пациентка К., 70 лет. Хронический атрофический кандидозный стоматит

Рис. 2. Пациентка М., 65 лет. Хронический гиперпластический кандидозный стоматит

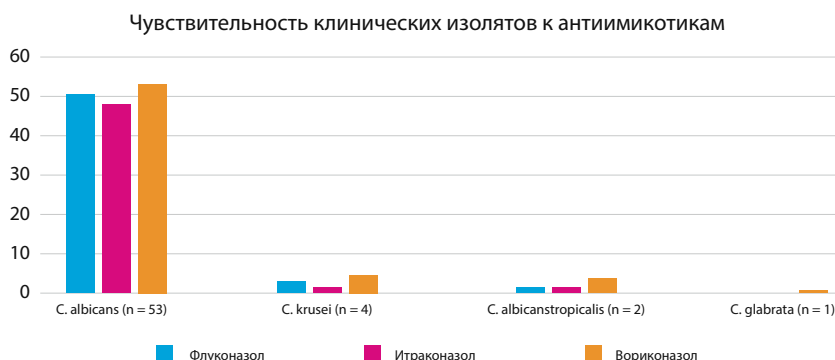


Рис. 3. Чувствительность клинических изолятов к противогрибковым препаратам

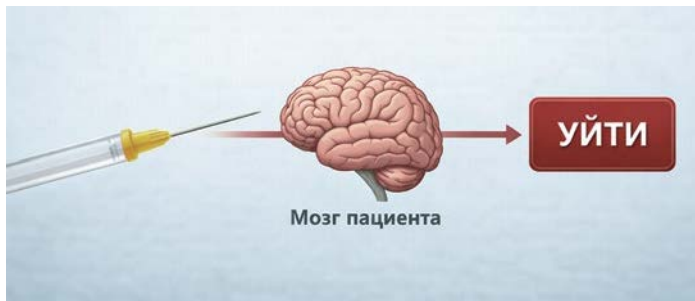
### СПИСОК ЛИТЕРАТУРЫ

1. Сатыго Е. А., Бакулин И. Г. Клинические и микробиологические признаки кандидоза полости рта у пациентов с COVID-19, получающих различную патогенетическую терапию и имеющих разный уровень гигиены полости рта // Пародонтология. 2021. Т. 1, № 26. С. 4–8. DOI: 10.33925/1683-3759-2021-26-1-4-8.
2. Andrade J. C., Kumar S., Kumar A., et al. Application of probiotics in candidiasis management // Crit. Rev. Food Sci. Nutr. 2021. V. 2021. P. 1–16. DOI: 10.1080/10408398.2021.1926905.
3. Македонова Ю. А., Поройский С. В., Гаврикова Л. М., Афанасьева О. Ю. Проявление заболеваний слизистой полости рта у больных, перенесших COVID-19 // Вестник Волгоградского государственного медицинского университета. 2021. Т. 77, № 1. С. 110–115. DOI: 10.19163/1994-9480-2021-1(77)-110-115.
4. Černáková L., Lišková A., Lengyelová L., Rodrigues C. F. Prevalence and Antifungal Susceptibility Profile of Oral Candida spp. Isolates from a Hospital in Slovakia // Medicina (Kaunas). 2022. V. 58, N. 5. P. 576. DOI: 10.3390/medicina58050576.
5. Moorhouse A. J., Moreno-Lopez R., Gow N. A. R., Hijazi K. Clonal evolution of Candida albicans, Candida glabrata and Candida dubliniensis at oral niche level in health and disease // J. Oral Microbiol. 2021. V. 13. P. 1894047. DOI: 10.1080/20002297.2021.1894047.
6. Крихели Н. И., Позднякова Т. И., Пустовойт Е. В. Особенности клиники и лечения пациентов с кандидозом слизистой оболочки рта // Стоматология. 2021. Т. 100, № 6-2. С. 43–47. DOI: 10.17116/stomat202110006243.
7. Ramos-Pardo A., Castro-Álvarez R., Quindós G., et al. Assessing pH-dependent activities of virulence factors secreted by Candida albicans // Microbiologyopen. 2023. V. 12, N. 1. P. e1342. DOI: 10.1002/mbo3.1342.
8. Македонова Ю. А., Гаврикова Л. М., Дьяченко С. В., Дьяченко Д. Ю. Эффективность этиотропной терапии у пациентов с хроническим рецидивирующим течением орального кандидоза: рандомизированное контролируемое клиническое исследование // Кубанский научный медицинский вестник. 2023. Т. 30, № 4. С. 48–60. DOI: 10.25207/1608-6228-2023-30-4-48-60.
9. Соколова Т. В., Малярчук А. П. Ошибки врачей в выборе тактики обследования и лечения больных с поверхностным кандидозом кожи и слизистых оболочек // Клиническая дерматология и венерология. 2020. Т. 19, № 3. С. 343–354. DOI: 10.17116/klinderma202019031343.
10. Katz J. Prevalence of candidiasis and oral candidiasis in COVID-19 patients: A cross-sectional pilot study from the patients' registry in a large health center // Quintessence Int. 2021. V. 52. P. 714–718. DOI: 10.3290/j.qi.b1491959.
11. Македонова Ю. А., Дьяченко С. В., Гаврикова Л. М. Анализ взаимосвязи клинических и диагностических маркеров течения кандидозного стоматита // Прикаспийский вестник медицины и фармации. 2025. Т. 6, № 4. С. 6–12. DOI: 10.17021/2712-8164-2025-4-6-12.
12. Шкарин В. В., Поройский С. В., Македонова Ю. А. [и др.]. Особенности мониторинга и маршрутизации пациентов с воспалительно-деструктивными заболеваниями слизистой оболочки рта // Волгоградский научно-медицинский журнал. 2023. Т. 20, № 1. С. 28–31.

### АВТОРСКАЯ СПРАВКА

ФГБОУ ВО «Волгоградский государственный медицинский университет», г. Волгоград, Россия  
 Македонова Юлия Алексеевна – доктор медицинских наук, профессор, заведующая кафедрой стоматологии Института НМФО; ORCID: 0000-0002-5546-8570; e-mail: mihai-m@yandex.ru.  
 Ярыгина Елена Николаевна – доктор медицинских наук, доцент, заведующая кафедрой хирургической стоматологии и челюстно-лицевой хирургии; ORCID: 0000-0002-8478-9648; e-mail: elyarygina@yandex.ru.  
 Дьяченко Светлана Владимировна – кандидат медицинских наук, доцент кафедры стоматологии Института НМФО; ORCID: 0000-0002-5526-8130; e-mail: sveta.gavrikova@bk.ru.  
 Гаврикова Людмила Михайловна – кандидат медицинских наук, доцент кафедры стоматологии Института НМФО; ORCID: 0000-0001-7063-2132; e-mail: stom.gavrikova@mail.ru.  
 Дьяченко Денис Юрьевич – кандидат медицинских наук, доцент кафедры стоматологии Института НМФО; ORCID: 0000-0003-4445-6109; e-mail: dyachenko.d.y@bk.ru.  
 Павлова-Адамович Анастасия Геннадьевна – кандидат медицинских наук, доцент кафедры стоматологии Института НМФО; ORCID: 0000-0002-0643-6863; e-mail: cheremuha07@rambler.ru.

# САРАФАННОЕ РАДИО И... УКОЛ, ИЛИ ГЛАВНЫЙ СЕКРЕТ, ПОЧЕМУ ПАЦИЕНТЫ УХОДЯТ К КОНКУРЕНТУ



**З**наете, что лучше всего работает в маркетинге стоматологии? Не реклама и не скидки. **Сарафанное радио.** Оно бесценно. Оно приводит пациентов лучше любого баннера. Но есть одна проблема... «Радио» молчит, если пациенту было больно.

Давайте честно. Самая напряженная секунда приема – это не сверление. Это укол. Почему? Потому что у пациента в голове простой сценарий: «Больно = страшно = **страшно больно**». И в этот момент не спасет ни стаж, ни регалии. Включается инстинкт. Пациент зажмурился и ждет.

Иглы низкого ценового сегмента – это всегда лотерея. Любой производитель допускает определенный процент брака, но у дешевых изделий он выше. Сегодня игла нормальная, а завтра – потеря пациента. Работая с иглами подешевле, мы неоднократно забирали нашу продукцию, отправленную далеко-далеко, например в Хабаровск, Якутск или Калининград. Забирали потому, что наши



заказчики ругались на иглу, которая в прошлой партии была «очень даже ничего себе», а в этой поставке (врачи обычно любят преувеличивать) «все тупые».

Та самая игла, которая в прошлой поставке от производителя «А» в партии № 1 устраивала, в партии № 2 от того же производителя «А» входит в ткани «со скрипом». А иногда еще интереснее: врач уже ввел иглу, нажал, а анестетик не идет. Игла-то непроходимая – силикон попал или трубка бракованная.

И что видит пациент? Врач (который абсолютно не виноват!) морщится и давит на шприц. Вы думаете, пациент

решит: «Ах, бедный доктор, ему попались плохие расходники»? Нет. В его голове фиксируется одно: «У стоматолога Иванова – **адски больно**». И всё. Вы потеряли пациента.

## ОДНА ИГЛА – И МИНУС РЕПУТАЦИЯ

У вас не будет второго шанса на первое впечатление. А первое впечатление о враче – это встреча тканей пациента с иглой.

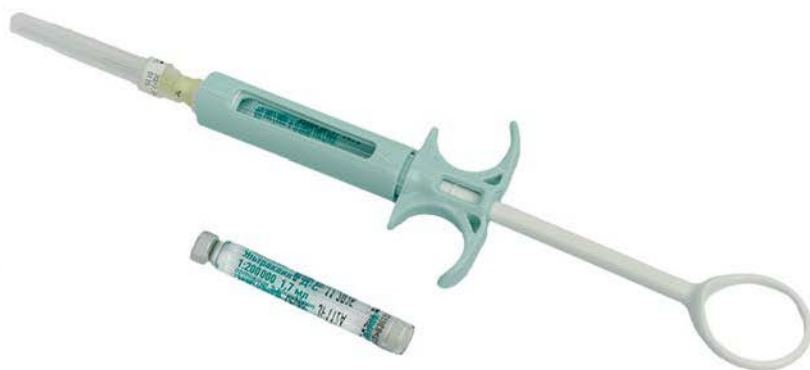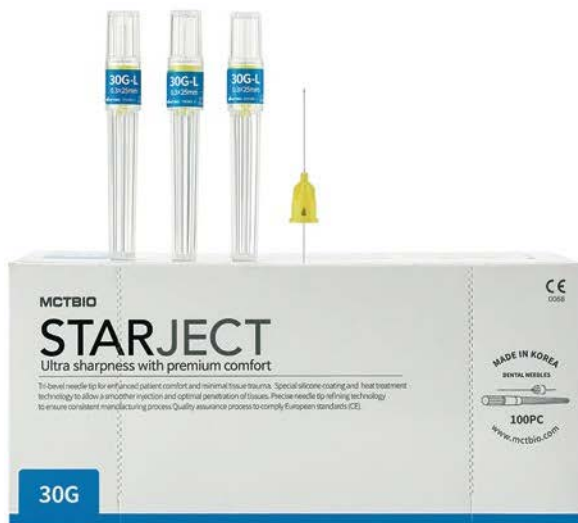Хорошая игла:

- у новичка – делает укол терпимым,
  - у профи – практически незаметным.
- Простая (с плавающим качеством):
- у профи – уже неприятно,
  - у новичка – откровенно больно.

Давайте под словом «простая» назовем иглу, которая имеет среднестатистический допустимый производителем процент брака. Такие иглы не проверяются на качество, и целая партия игл может не соответствовать заявленным характеристикам, с хрустом входит в десну или гнуться. Такая игла для взятия крови ловит вену под кожей, как хоккеист клюшкой шайбу.

Жутко? Меня аж передернуло. Поэтому слушайте и запоминайте: **качество иглы – это не мелочь, это судьба вашей репутации.**





Почему пациенту все равно, какой вы профессионал, если в ваших руках оказалась простая игла?

Я уверен, что и вы хоть раз да слышали этот мерзкий хруст при введении иглы. Вы его слышали. И пациент его слышит тоже. В этот момент страх умножает боль в разы.

Занимаясь стоматологией 30 лет (и владея своей клиникой 20 лет), я вижу одну и ту же картину: в 90% случаев иглу выбирают по цене. Не врачи (которые лечат), а закупщики или главные медсестры. Им сказали: «Найди дешевле». В итоге экономят 50–100 рублей с коробки. Копейки с одной иглы! А дальше врач удивляется: «Почему у меня нет пациентов? Почему я не могу поднять цены на свои услуги и от этого работаю в ноль?».

Да потому что услуга была дискомфортной! А как до процедуры определить качество иглы? Никак! Если потеря не в вашу пользу и на вашем шприце оказалась тупая или бракованная игла, то пациент сидит в поту и клянет тот день, когда родился. Он уйдет и никому вас не порекомендует. Более того, он скажет своим друзьям, что у вас адская больница.

#### А теперь – магия лояльности.

Представьте другую картину. Пациенту **комфортно**. Он не сжался в комок – он расслабился. Он скажет: «О, у Иванова совсем не больно! И не страшно. Классный врач, я даже поспал во время лечения».

И всё! К такому врачу придут родственники, сослуживцы, друзья. Сарафанное радио включилось на полную мощность. И стоило это врачу всего лишь не экономить на той самой игле.

### ЭКОНОМИЯ БЫВАЕТ РАЗУМНОЙ

Хотите экономить на всем? Покупайте лидокаин. Равнодушны к пациентам? Покупайте лидокаин. Не нужна лояльность? Лидокаин. Себе – мерседес, а пациенту – лидокаин.

Я не осуждаю. Но я лично к такому врачу не пойду лечиться.

### ОДИН ЧЕСТНЫЙ СЕКРЕТ

Да, я собственник компании, которая производит одноразовые шприцы и прочие одноразовые инструменты под торговой маркой Dentist GUN. Да, мы делаем реально крутые, удобные, безопасные и красивые шприцы. И да, мы комплектуем их иглами StarJect (Южная Корея, производитель MCTBIO).

Почему именно ими? Потому что я влюблен в эти иглы. Я был на заводе в Корее и лично смотрел и наблюдал за всеми процессами производства. У MCTBIO 4-уровневая проверка качества. Каждая игла проверяется на остроту заточки и проходимость. Это лучшая южнокорейская сталь. В этой игле нет того самого хруста, нет непроходимости, из-за которой надо перекалывать пациента и извиняться.

Хирургическая заточка, новое силиконовое покрытие – игла скользит сама. В стильном, эргономичном, «не страшном» и удобном для работы шприце **Dentist GUN** анестезия для вашего пациента будет приятным событием дня. Пациент просто не поймет, что вы уже всё сделали. Такое качество и комфорт обычно стоит плюс 150–200 рублей к чеку за «обычную анестезию». Наш шприц с такой иглой вы купите на 10 рублей дороже, а продадите пациенту за 150–200. Это же услуга! И она у вас высокого качества. А качество всегда стоит дороже. Вы всё еще хотите экономить копейки на игле? Серьезно?!

### У МЕНЯ ЕСТЬ МЕЧТА!

- Я хочу, чтобы люди перестали бояться уколов.
- Я хочу, чтобы шприц перестал ассоциироваться с болью.
- Я хочу, чтобы пациенты больше не закрывали глаза в ужасе при виде стоматолога со шприцем в руке.

Сделайте мне приятно. Возьмите одноразовый шприц с хорошей иглой. И дайте вашим пациентам понять, что боль в прошлом.



Уральская медицинская компания. Ижевск  
[www.dgun.online](http://www.dgun.online), [www.uralmedcom.ru](http://www.uralmedcom.ru)  
 E-mail: [999@denttorg.ru](mailto:999@denttorg.ru), [info@denttorg.ru](mailto:info@denttorg.ru)  
 Тел.: 8 (3412) 970-979, +7 (800) 250-99-74 (бесплатный звонок по России)

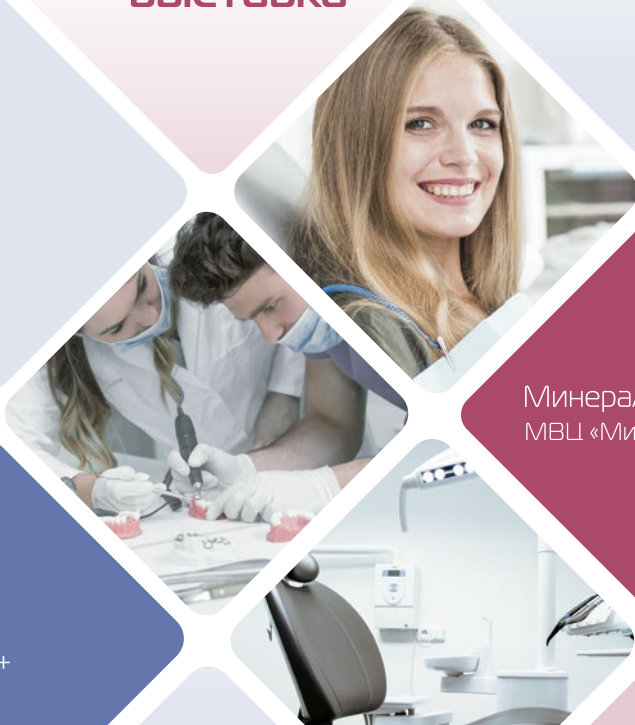

СТОМАТОЛОГИЯ

**ДЕНТИМА**  
МИНВОДЫ

28-30 октября 2026

3-я Стоматологическая  
выставка



Минеральные Воды  
МВЦ «МинводьЭКСПО»



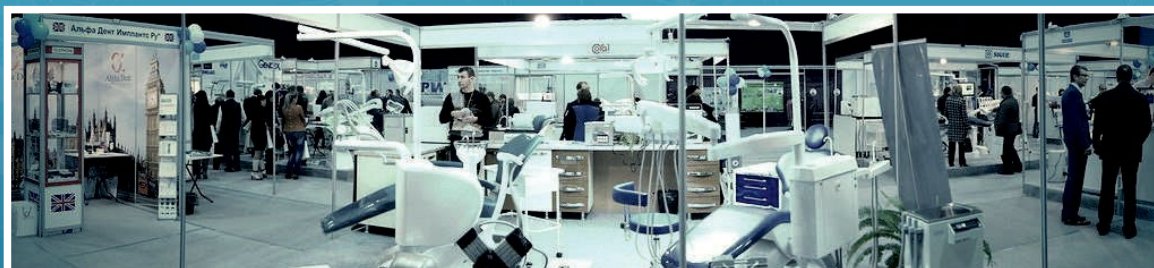Забронируйте стенд  
[www.dentima-mv.ru](http://www.dentima-mv.ru)

Организатор  
**MVK**

+7 (861) 200-12-40  
+7 (861) 200-12-14  
[dentimamv@mvk.ru](mailto:dentimamv@mvk.ru)

12+

# СТОМАТОЛОГИЧЕСКИЙ ФОРУМ НА ВОЛГЕ



СЕМИНАРЫ • МАСТЕР-КЛАССЫ  
• ПРЕЗЕНТАЦИИ НОВИНОК В СТОМАТОЛОГИИ

0+



(8442) 93-43-03  
[volgogradexpo.ru](http://volgogradexpo.ru)

Организаторы:

**DENTALEXPO**

+7-499 707-23-07  
[dental-expo.com](http://dental-expo.com)

**14-16** 2026  
**ОКТАБРЯ**  
ВОЛГОГРАД | ТВК ЭКСПОЦЕНТР

\*В датах проведения мероприятия возможны изменения. Подробности на сайте [www.volgogradexpo.ru](http://www.volgogradexpo.ru)

# ИЗМЕНЕНИЕ КИСЛОТНО-ЩЕЛОЧНОГО БАЛАНСА СЛЮНЫ У ДЕТЕЙ ПРИ ИСПОЛЬЗОВАНИИ МИОФУНКЦИОНАЛЬНОГО ТРЕНАЖЕРА ФОКСИСПОТ

К. В. Борисова

**Аннотация.** Целью исследования являлась оценка изменения pH слюны у детей 5–12 лет на ортодонтическом лечении при использовании миофункционального тренажера ФоксиСпот, фиксируемого в области твердого нёба.

Особенностью тренажера является наличие в его составе ксилита (более 50%) – сахарного спирта, известного способностью повышать pH слюны и снижать кислотопродукцию кариесогенных бактерий. В исследование включены 18 детей без острых воспалительных заболеваний полости рта. Оценка кислотно-щелочного состояния проводилась с использованием лакмусо-

вых тест-полосок до и после аппликации ФоксиСпот в течение 3–5 минут и спустя 20 минут после начала рассасывания. Полученные данные свидетельствуют о сдвиге pH слюны в нейтральную и щелочную сторону. Вероятным механизмом можно считать сочетание ксилит-индуцированного изменения метаболической активности микрофлоры и стимуляции слюноотделения при рассасывании тренажера. Результаты носят пилотный характер и требуют дальнейших контролируемых исследований.

**Ключевые слова:** миофункциональная коррекция, pH слюны, ксилит, слюна, дети.

## CHANGES IN SALIVARY ACID-BASE BALANCE IN CHILDREN DURING THE USE OF THE FOCYSYSPOTMYOFUNCTIONAL TRAINER

K. V. Borisova

**Annotation.** The aim of this study was to evaluate changes in salivary pH in children aged 5–12 undergoing orthodontic treatment while using the FOCYSYSPOT myofunctional trainer fixed in the area of the hard palate. A distinctive feature of the trainer is its composition, which includes more than 50% xylitol, a sugar alcohol known for its ability to increase salivary pH and reduce acid production by cariogenic bacteria. The study included 18 children without acute inflammatory diseases of the oral cavity. Acid–base

balance was assessed using litmus test strips before application of FOCYSYSPOT, after 3–5 minutes of use, and 20 minutes after the start of dissolution. The obtained data indicate a shift in salivary pH toward neutral and alkaline values. A likely mechanism is a combination of xylitol-induced changes in the metabolic activity of oral microflora and stimulation of salivation during dissolution of the trainer. The results are preliminary and require further controlled studies.

**Keywords:** myofunctional correction, salivary pH, xylitol, saliva, children.



Состояние слюны является важным показателем здоровья полости рта. Кислотно-щелочной баланс слюны влияет на процессы реминерализации эмали, микробный состав полости рта и устойчивость тканей к кариесу. Дети и взрослые, находящиеся на ортодонтическом лечении, подвержены увеличению риска возникновения кариеса. На-

лет удерживается вокруг ортодонтических конструкций, бактерии в налете активно ферментируют сахара, в результате чего образуются органические кислоты, что приводит к кариесу. Также одной из причин формирования зубочелюстных аномалий считается ротовое или смешанное дыхание. При постоянном пересушивании полости рта слюна испаряется, слизистая пересыхает, буферная функция слюны падает. Когда такие дети и взрослые начинают ортодонтическое лечение, риск возникновения кариеса крайне высок. Поэтому стоматологи рекомендуют повышать буферную способность слюны, поддерживать ее нейтральный или щелочной pH и стимулировать слюноотделение.

Одним из вариантов, способствующих повышению уровня pH слюны, является использование ксилита. Ксилит – это пятиатомный сахарный спирт, который широко применяют в профилактике кариеса. Он влияет на метаболическую активность микрофлоры слюны.

По данным исследований, ксилит неферментируется основными кариесогенными бактериями, такими как *Streptococcus mutans*. Это приводит

к снижению образования органических кислот и повышению pH слюны.

Кроме того, при рассасывании ксилита мы наблюдаем дополнительный эффект в виде стимуляции слюноотделения, что усиливает буферные свойства слюны.

ФоксиСпот представляет собой миофункциональный тренажер для нормализации положения языка в куполе нёба, перехода из инфантильного типа в соматический тип глотания, формирования позы закрытого рта и нормализации дыхания через нос. Тренажер фиксируется в области твердого нёба за счет клейкой составляющей. Миотренажер имеет в своем составе более 50% ксилита, который постепенно высвобождается в течение 40–60 минут при рассасывании и может влиять на кислотно-щелочное состояние слюны.

Таким образом, использование ФоксиСпот потенциально сочетает два механизма воздействия на среду полости рта:

- функциональную стимуляцию всей орофациальной системы;
- биохимическое действие ксилита на микробиом и pH слюны.

**Цель исследования** – оценить изменение кислотно-щелочного

состояния слюны у детей 5–12 лет после кратковременного (3–5 минут) и пролонгированного (20 минут) использования миотренажера ФоксиСпот.

## МАТЕРИАЛЫ И МЕТОДЫ

В исследование включены 18 детей в возрасте от 5 до 12 лет.

Критериями включения являлись:

- отсутствие острых инфекционных и воспалительных заболеваний;
- отсутствие выраженных стоматологических болевых синдромов;
- отсутствие приема пищи за 20 минут до исследования.

Исследование проводилось в условиях Центра миофункциональной коррекции и речи «МиоФоКс». Оценка pH слюны осуществлялась с помощью лакмусовых тест-полосок, применяемых в клинической практике для ориентировочной оценки кислотно-щелочного состояния.

Алгоритм исследования:

- определение исходного pH слюны в покое;
- фиксация ФоксиСпот в области твердого нёба за альвеолами верхних резцов;
- рассасывание тренажера в течение 3–5 минут без активных жевательных движений;
- повторное измерение pH слюны;
- продолжение рассасывания ФоксиСпот;
- повторное измерение pH слюны спустя 20 минут после начала рассасывания.

Оценка проводилась визуально путем сравнения окраски тест-полосок с эталонной шкалой производителя.

## РЕЗУЛЬТАТЫ

У всех участников исследования после рассасывания миотренажера ФоксиСпот отмечался сдвиг кислотно-щелочного баланса слюны в сторону нейтральных или щелочных

значений по сравнению с исходными показателями.

Изменение pH наблюдалось уже через 3–5 минут после начала рассасывания тренажера и сохранялось на протяжении всего времени использования.

## ОБСУЖДЕНИЕ

Мы предполагаем, что полученные результаты могут свидетельствовать о комбинированном механизме изменения pH слюны благодаря использованию миотренажера ФоксиСпот.

Первый и основной механизм – это влияние ксилита. Этот сахарный спирт не ферментируется кариесогенными бактериями, что приводит к снижению образования органических кислот и смещению pH в сторону нейтральных значений.

Второй механизм – стимуляция слюноотделения при рассасывании тренажера. Увеличение скорости слюноотделения сопровождается повышением буферной емкости слюны и ростом концентрации бикарбонатов, которые снижают кислотность.

Таким образом, повышение pH слюны при использовании ФоксиСпот может быть обусловлено сочетанием биохимического действия

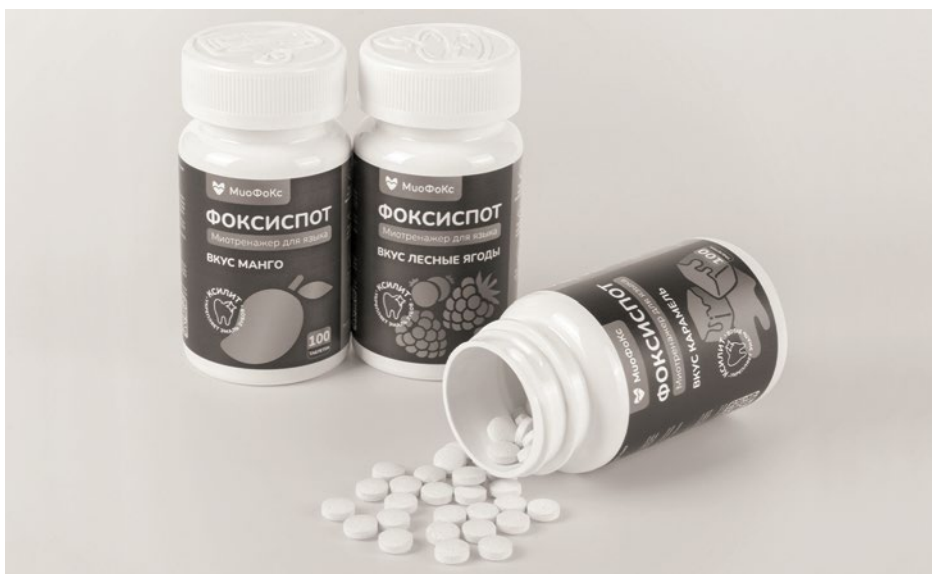ксилита и функциональной стимуляции рецепторов полости рта.

Следует подчеркнуть, что исследование носит пилотный характер. Оно имеет ряд ограничений, таких как небольшая выборка, отсутствие контрольной группы и использование полуколичественного метода оценки pH.

## ЗАКЛЮЧЕНИЕ

Использование миофункционального тренажера ФоксиСпот у детей 5–12 лет сопровождается сдвигом кислотно-щелочного баланса слюны в сторону нейтральных и щелочных значений. Механизмом данного эффекта является действие ксилита, входящего в состав тренажера, в сочетании со стимуляцией слюноотделения при его рассасывании.

Эти данные говорят о возможности использования ФоксиСпот как функционального средства, способного влиять не только на восстановление мышечных паттернов, таких как положение языка, тип глотания и нормализация дыхания, но и на повышение защиты от кариеса у детей и взрослых с мионарушениями, находящимися на ортодонтическом лечении.



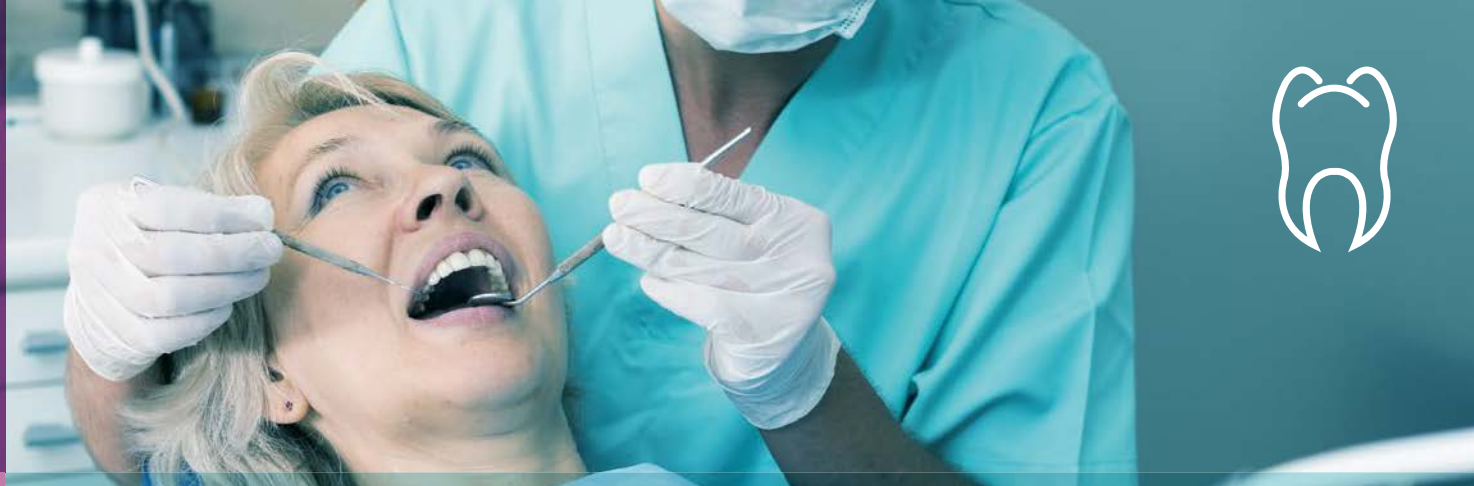## СПИСОК ЛИТЕРАТУРЫ

1. Söderling E. M., Ekman T. C., Taipale T. J. Growth inhibition of *Streptococcus mutans* with low xylitol concentrations // *CurrMicrobiol.* 2008. V. 56, N. 4. P. 382–385. DOI: 10.1007/s00284-007-9076-6.
2. Miyasawa H., Iwami Y., Mayanagi H., Takahashi N. Xylitol inhibition of anaerobic acid production by *Streptococcus mutans* at various pH levels // *OralMicrobiolImmunol.* 2003. V. 18, N. 4. P. 215–219. DOI: 10.1034/j.1399-302x.2003.00068.x.
3. Trahan L. Xylitol: a review of its action on mutans streptococci and dental plaque--its clinical significance // *Int Dent J.* 1995. V. 45, N. 1 Suppl. 1. P. 77–92.

## АВТОРСКАЯ СПРАВКА

Центр миофункциональной коррекции и речи «МиоФоКс»

Борисова Кристина Витальевна – логопед, специалист по миофункциональной коррекции; e-mail: myofocs@yandex.ru.



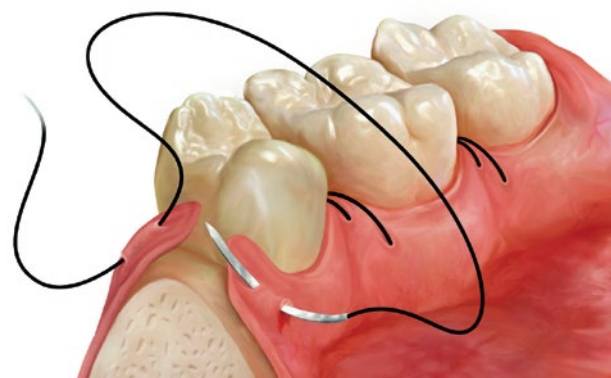


# ШОВНЫЙ МАТЕРИАЛ ДЛЯ СТОМАТОЛОГИИ

от производителя

## Что получает стоматолог при выборе шовного материала ООО «МГик»:

- **Иглу с превосходными колющими-режущими свойствами:** она не тупится, не деформируется, сохраняет первоначальную форму в ходе операции, – оптимально подобранную по размеру (применима для любых операций в стоматологии).
- **Уверенность при манипуляциях:** прочность нитей на разрыв превышает максимальные показатели, предусмотренные ГОСТ.
- **Положительный исход операции:** показатели прочности узлов превосходят прочность раны на всех этапах её заживления.
- **Быстрое заживление, отсутствие осложнений:** нить является продолжением иглы, разница между диаметром иглы и нити – минимальна.



## Применяемые нити



Кетгут

USP 5/0–2/0



Полипропилен

USP 6/0–3/0



Полиамид

USP 6/0–3/0




Нейлон

USP 6/0–3/0

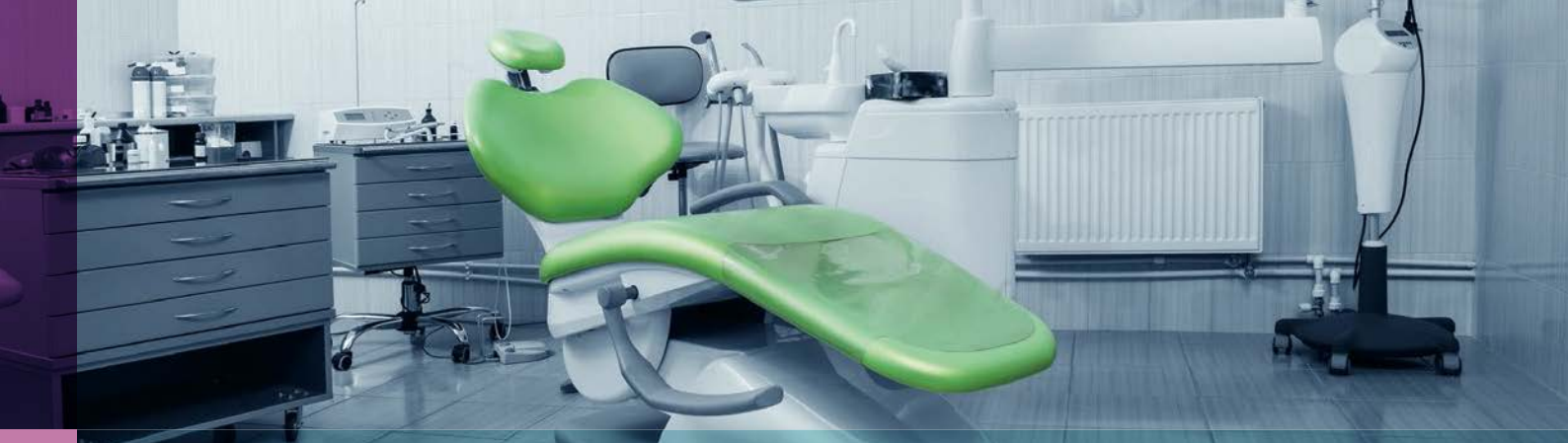

Полиэстер  
плетёный

USP 5/0–3/0



Удобная пластиковая упаковка с прямым доступом к игле позволяет быстро и без запутывания извлечь нить, предотвращая «эффект памяти» мононитей.



# КОГДА ПРИМЕНЯЕТСЯ ШОВНЫЙ МАТЕРИАЛ?

- Экстракция зубов.
- Вскрытие абсцессов мягких тканей.
- Секвестрэктомия.
- Зубосохраняющие операции (резекция корня, гемисекция, коронаро-радикулярная сепарация).
- Пластика гайморовой пазухи.

- Операции, связанные с удалением новообразований.
- Имплантология.
- Цистэктомия и цистотомия.
- Операции на дёснах.
- Реконструкция челюсти и костная пластика.
- Пластика уздечки языка и губ.

## ПОЛИГЛИКОЛИД плетёный фиолетовый/неокрашенный

USP 2/0, 75 см, кол. 1/2, 20 мм

USP 3/0, 45 см, кол. 1/2, 18 мм

USP 3/0, 75 см, кол. 1/2, 20 мм

USP 4/0, 45 см, кол. 1/2, 18 мм

USP 4/0, 75 см, кол. 1/2, 20 мм

USP 4/0, 75 см, кол. 3/8, 20 мм

USP 5/0, 75 см, кол. 1/2, 20 мм

USP 2/0, 75 см, обр.-реж. 3/8, 25 мм

USP 3/0, 75 см, обр.-реж. 3/8, 25 мм

USP 3/0, 45 см, обр.-реж. 3/8, 26 мм

USP 4/0, 75 см, обр.-реж. 3/8, 16 мм

USP 4/0, 75 см, обр.-реж. 3/8, 20 мм

USP 5/0, 45 см, обр.-реж. 3/8, 16 мм

USP 5/0, 75 см, обр.-реж. 3/8, 16 мм

USP 6/0, 45 см, обр.-реж. 3/8, 11 мм

## КЕТГУТ простой

USP 3/0, 50 см, кол. 1/2, 20 мм

USP 3/0, 75 см, кол. 1/2, 20 мм

USP 3/0, 75 см, кол. 1/2, 25 мм

USP 4/0, 75 см, кол. 1/2, 20 мм

USP 2/0, 75 см, обр.-реж. 3/8, 25 мм

USP 3/0, 75 см, обр.-реж. 3/8, 25 мм

USP 4/0, 75 см, обр.-реж. 3/8, 20 мм

Имеются другие исполнения. Информацию можно получить у производителя.

## ПОЛИПРОПИЛЕН моно синий

USP 4/0, 75 см, кол. 1/2, 16 мм

USP 4/0, 75 см, кол. 1/2, 20 мм

USP 6/0, 75 см, кол. 1/2, 10 мм

USP 3/0, 75 см, обр.-реж. 3/8, 25 мм

USP 4/0, 75 см, обр.-реж. 3/8, 20 мм

## НЕЙЛОН/КАПРОН плетёный белый / чёрный

USP 2/0, 75 см, обр.-реж. 3/8, 25 мм

USP 3/0, 75 см, обр.-реж. 3/8, 20 мм

USP 5/0, 75 см, обр.-реж. 3/8, 12 мм

## КАПРОАГ плетёный

USP 3/0, 75 см, кол. 1/2, 20 мм

USP 4/0, 75 см, кол. 1/2, 17 мм

## НИКАНТ кручёный неокрашенный

USP 4/0, 75 см, кол. 1/2, 20 мм

## ПОЛИАМИД/НЕЙЛОН моно синий / чёрный

USP 4/0, 75 см, кол. 3/8, 16 мм

USP 5/0, 75 см, кол. 1/2, 16 мм

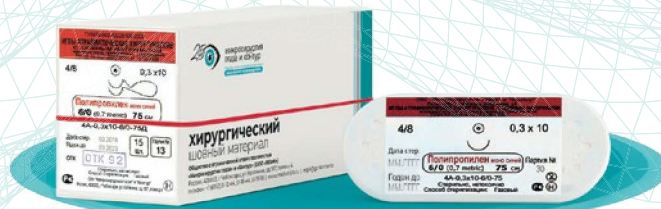USP 4/0, 90 см, обр.-реж. 3/8, 12 мм\*2

## ШЁЛК плетёный чёрный

USP 3/0, 75 см, кол. 1/2, 25 мм

## ПОЛИЭСТЕР плетёный белый / зелёный

USP 3/0, 75 см, кол. 1/2, 25 мм



Двукратная экономия бюджета: За те же деньги вы сможете вылечить вдвое больше людей!

ООО «Микрохирургия глаза» и «Контур»  
428003, Чувашская Республика, г. Чебоксары, ул. Калинина, зд. 107, помещ. 4  
(8352) 31-12-44, 31-16-44, 31-13-18  
mgik@gc-kontur.ru | mgikchts@yandex.ru | www.medarticle.ru



ООО «МГИК»  
Поставка шовного материала  
для всех видов хирургии

# ОСОБЕННОСТИ ОРТОДОНТИЧЕСКОГО ЛЕЧЕНИЯ ПАЦИЕНТОВ С ПЕРВИЧНОЙ АДЕНТИЕЙ ПОСТОЯННЫХ ЗУБОВ

Н. С. Краевская, А. С. Иванов, М. И. Мазманян, О. В. Баяндурьянц, Е. Ю. Леонтьева

**Аннотация.** Цель исследования – оценить эффективность комплексного ортодонтического лечения, направленного на создание условий для последующего протезирования у пациентов с первичной адентией постоянных зубов. **Материалы и методы.** Проведен ретроспективный анализ 40 пациентов (24 девочки, 16 мальчиков) в возрасте 12–18 лет с диагнозом первичной адентии от одного до 4 зубов. Все пациенты прошли ортодонтическое лечение с использованием брекет-системы. Оценка включала анализ диагностических моделей, ортопантограмм, телерентгенограмм, индекса дефицита пространства до и после лечения, а также оценку стабильности результатов через год после окончания активного лечения. **Результаты.** У всех пациентов удалось устранить дефицит пространства для последующей имплантации или протезирования. Среднее значение индекса дефицита пространства до лечения составило  $5,2 \pm 1,8$  мм, после лечения –  $0,8 \pm 0,4$  мм ( $p < 0,001$ ). Наиболее частой локализацией адентии были верхние боковые резцы (42,5%) и вторые премоляры нижней челюсти (30,0%). У 28 (70%) пациентов применялось за-

крытие дефекта путем мезиализации моляров, у 12 (30%) – создание места для имплантата. Через год рецидив (потеря более 1 мм созданного пространства) отмечен у 3 (7,5%) пациентов. **Заключение.** Комплексный ортодонтический подход является высокоэффективным методом подготовки зубочелюстной системы к рациональному протезированию у пациентов с первичной адентией. Выбор тактики (закрытие или открытие пространства) должен основываться на всестороннем анализе окклюзионных взаимоотношений, состоянии зачатков зубов и эстетических параметров. Разработанный диагностический алгоритм позволяет прогнозировать стабильность результата в 92,5% случаев. Новизна исследования заключается в сравнительном анализе отдаленных результатов двух основных ортодонтических тактик при лечении адентии с применением объективных цефалометрических и модельных индексов.

**Ключевые слова:** первичная адентия, ортодонтическое лечение, дефицит пространства, закрытие промежутка, подготовка к протезированию.

## FEATURES OF ORTHODONTIC TREATMENT OF PATIENTS WITH PRIMARY ADENTIES OF PERMANENT TEETH

N. S. Kraevskaya, A. S. Ivanov, M. I. Mazmanyan, O. V. Bayanduryants, E. Yu. Leontyeva

**Annotation.** The aim of the study was to evaluate the effectiveness of complex orthodontic treatment aimed at creating conditions for subsequent prosthetics in patients with primary adentia of permanent teeth. **Materials and methods.** A retrospective analysis was conducted on 40 patients (24 girls, 16 boys) aged 12–18 years with a diagnosis of primary adentia of 1 to 4 teeth. All patients underwent orthodontic treatment using a bracket system. The evaluation included the analysis of diagnostic models, orthopantomograms (OPG), tele-radiographs (TRG), the index of space deficiency (ISD) before and after treatment, as well as the assessment of the stability of the results 1 year after the end of active treatment. **Results.** In all patients, it was possible to eliminate the space deficiency for subsequent implantation or prosthetics. The average value of the ISD before treatment was  $5.2 \pm 1.8$  mm, after treatment –  $0.8 \pm 0.4$  mm ( $p < 0.001$ ). The most common location of ad-

entia was the upper lateral incisors (42.5%) and the second premolars of the lower jaw (30.0%). In 28 patients (70%), the defect was closed by mesialization of the molars, and in 12 patients (30%), a space was created for an implant. After 1 year, 3 patients (7.5%) experienced a relapse (loss of more than 1 mm of the created space). **Conclusions.** A comprehensive orthodontic approach is a highly effective method for preparing the dentofacial system for rational prosthetics in patients with primary adentia. The choice of tactics (closure or opening of the space) should be based on a comprehensive analysis of the occlusal relationships, the condition of the tooth buds, and the aesthetic parameters. The developed diagnostic algorithm allows for a 92.5% prediction of the stability of the results. The novelty of the study lies in the comparative analysis of the long-term results of two main orthodontic tactics in the treatment of adentia using objective cephalometric and model indices.

**Keywords:** primary adentia, orthodontic treatment, space deficiency, gap closure, preparation for prosthetics.

Первичная адентия – одно из наиболее распространенных пороков развития зубочелюстной системы, характеризующееся врожденным отсутствием зачатков постоянных зубов [1, 3]. Распространенность данной аномалии, по данным различных авторов, колеблется от 2,5 до 10% в популяции, причем наиболее часто отсутствуют верхние боковые резцы и вторые премоляры [2, 7]. Лечение пациентов с первичной адентией представляет собой сложную междисциплинарную задачу, требующую совместного планирования ортодонта, хирурга-имплантолога и ортопеда [5, 10]. Основная цель ортодонтического этапа – либо создание адекватного пространства для последующей имплантации или протезирования, либо ортодонтическое

закрытие дефекта с перераспределением имеющихся зубов [4, 9]. Несмотря на существующие протоколы, выбор оптимальной тактики для каждого конкретного пациента остается дискуссионным вопросом, требующим учета множества факторов: типа прикуса, состояния зубных рядов, эстетических ожиданий пациента [6, 12].

**Цель исследования** – провести сравнительный анализ эффективности и стабильности результатов двух основных ортодонтических тактик (закрытие и открытие промежутка) в лечении пациентов с первичной адентией постоянных зубов.

## МАТЕРИАЛЫ И МЕТОДЫ

В ретроспективное исследование включены данные 40 пациентов

(24 девочки, 16 мальчиков) в возрасте от 12 до 18 лет (средний возраст –  $14,8 \pm 1,9$  года) с диагнозом первичной адентии от одного до 4 постоянных зубов, прошедших ортодонтическое лечение на базе клиники в период с 2019 по 2023 год.

**Критерии включения:** несиндромальная форма адентии; завершенная минерализация корней зубов, планируемых к перемещению; отсутствие общесоматических противопоказаний.

Обследование включало: клинический осмотр, фоторегистрацию, анализ диагностических моделей, ортопантограмм, телерентгенограмм в боковой проекции. Рассчитывались следующие параметры:

- индекс дефицита пространства (ИДП) – разница между

имеющимся и необходимым пространством в области адентии (мм);

- цефалометрический анализ (по Steiner) – положение резцов, величина базисов челюстей;
- анализ ортопантограмм – оценка состояния и положения зачатков зубов, наличия ретенции.

Пациенты были разделены на две группы в зависимости от выбранной тактики лечения (табл. 1):

- 1-я группа (n = 28) – ортодонтическое закрытие дефекта (мезиализация моляров и/или клыков);
- 2-я группа (n = 12) – создание и удержание пространства для последующей имплантации/протезирования.

Ортодонтическое лечение проводилось с использованием несъемной техники (брекет-система Roth 0,022). В 1-й группе для закрытия промежутков использовались эластические тяги и пружины. Во 2-й группе после создания пространства фиксировались ретенционные проволочные шины или временные адгезивные протезы.

Оценка результатов проводилась по окончании активного лечения и через 12 месяцев ретенционного периода. Рассчитывалась эффективность лечения (изменение ИДП), а также стабильность результата.

## РЕЗУЛЬТАТЫ И ОБСУЖДЕНИЕ

Результаты лечения и отдаленные наблюдения представлены в таблице 2.

Как видно из таблицы 2, обе тактики показали высокую эффективность в достижении поставленных целей. В 1-й группе полное закрытие дефекта было достигнуто у всех пациентов, при этом сформировались стабильные окклюзионные контакты. Небольшой рецидив у двух пациентов был связан с несоблюдением режима ношения ретейнера. Данный подход особенно показан при адентии премоляров и незначительном дефиците пространства в боковом отделе, что согласуется с исследованиями зарубежных авторов [8, 11].

Во 2-й группе средняя продолжительность лечения была статистически значимо меньше, что объясняется отсутствием необходимости в полном мезиальном перемещении всего бокового сегмента. Однако ключевым моментом является этап удержания созданного пространства. В нашем исследовании применение несъемных проволочных ретейнеров показало высокую эффективность (рецидив лишь у одного пациента). Важным преимуществом «тактики открытия» является возможность идеального восстановления эстетики и функции, особенно в зоне улыбки (при адентии боковых резцов) [5, 10].

Выбор тактики в нашем исследовании был основан на комплексной оценке: при скелетном классе II, глубокой резцовой окклюзии и необходимости улучшения профиля чаще выбиралось закрытие промежутка с мезиализацией клыков. При гармоничных лицевых параметрах и классе I предпочтение отдавалось созданию места для имплантата.

## ЗАКЛЮЧЕНИЕ

Ортодонтическое лечение является обязательным и высокоэффективным этапом комплексной реабилитации пациентов с первичной адентией, позволяющим создать оптимальные условия для протезирования.

Тактика ортодонтического закрытия дефекта демонстрирует высокую стабильность (92,9%) и рекомендуется при адентии премоляров, незначительном дефиците пространства и наличии показаний к мезиализации зубов.

Тактика создания пространства для имплантата является методом выбора в эстетически значимых зонах (фронтальный отдел) и при сохранении дистального положения моляров, требует тщательного планирования и надежного ретенционного периода.

Разработанный алгоритм выбора тактики на основе анализа окклюзии, цефалометрии и эстетических параметров позволяет минимизировать риск рецидива и достичь желаемого результата.

**Авторы заявляют об отсутствии конфликта интересов.**

**The authors declare no conflicts of interest.**

Таблица 1

Клиническая характеристика пациентов до начала лечения

Параметр	1-я группа (закрытие, n = 28)	2-я группа (открытие, n = 12)	p
Средний возраст, лет	14,5 ± 2,1	15,3 ± 1,5	> 0,05
Локализация адентии:			
• верхние боковые резцы	10 (35,7%)	7 (58,3%)	–
• нижние вторые премоляры	11 (39,3%)	3 (25,0%)	–
• другая	7 (25,0%)	2 (16,7%)	–
Дефицит пространства (ИДП), мм	4,8 ± 1,5	6,1 ± 2,2*	< 0,05
Класс скелетный по Энглю (I/II/III)	18/8/2	7/4/1	> 0,05

Примечание. \* – статистически значимое различие.

Таблица 2

Сравнительная эффективность и стабильность ортодонтического лечения

Критерий оценки	1-я группа (закрытие, n = 28)	2-я группа (открытие, n = 12)	p
Длительность активного лечения, мес.	24,3 ± 4,8	20,1 ± 3,5	< 0,05
ИДП до лечения, мм	4,8 ± 1,5	6,1 ± 2,2	< 0,05
ИДП после лечения, мм	0,5 ± 0,3	1,2 ± 0,5*	< 0,001
Достижение цели лечения, % пациентов	100%	100%	–
Рецидив через 12 мес. (потеря > 1 мм пространства)	2 (7,1%)	1 (8,3%)	> 0,05
Удовлетворенность пациента (визуальная аналоговая шкала 1–10)	8,7 ± 1,1	8,3 ± 1,4	> 0,05

Примечание. \* – во 2-й группе ИДП после лечения отражает идеально созданное пространство под будущий протез.

## СПИСОК ЛИТЕРАТУРЫ

1. Аболмасов Н. Г., Аболмасов Н. Н. Ортодонтия. Москва: МЕДпресс-информ; 2008. 424 с.
2. Григорьян А. С., Фадеев Р. А., Слабковская А. Б. Частота и структура первичной адентии постоянных зубов // *Стоматология*. 2015. Т. 94, № 6. С. 67–70.
3. Персин Л. С. Ортодонтия. Диагностика и лечение зубочелюстных аномалий. Москва: МИА; 2018. 640 с.
4. Хорошилкина Ф. Я., Персин Л. С., Козлов В. А. Современные аспекты ортодонтического лечения пациентов с адентией // *Институт стоматологии*. 2017. Т. 76, № 3. С. 58–61.
5. Zachrisson B. U. Improving the esthetic outcome of canine substitution for missing maxillary lateral incisors // *World J Orthod*. 2007. V. 8, 1. P. 72–79.
6. Kokich V. O., Kinzer G. A. Managing congenitally missing lateral incisors. Part I: Canine substitution // *J Esthet Restor Dent*. 2005. V. 17, N. 1. P. 5–10.
7. Polder B. J., Van't Hof M. A., Van der Linden F. P., Kuijpers-Jagtman A. M. A meta-analysis of the prevalence of dental agenesis of permanent teeth // *Community Dent Oral Epidemiol*. 2004. V. 32, N. 3. P. 217–226.
8. Rosa M., Zachrisson B. U. Integrating space closure and esthetic dentistry in patients with missing maxillary lateral incisors // *J Clin Orthod*. 2007. V. 41, N. 9. P. 563–573.
9. Robertsson S., Mohlin B. The congenitally missing upper lateral incisor. A retrospective study of orthodontic space closure versus restorative treatment // *Eur J Orthod*. 2000. V. 22, N. 6. P. 697–710.
10. Kinzer G. A., Kokich V. O. Managing congenitally missing lateral incisors. Part II: Tooth-supported restorations // *J Esthet Restor Dent*. 2005. V. 17, 2. P. 76–84.
11. Jamilian A., Perillo L., Rosa M. Missing upper incisors: a retrospective study of orthodontic space closure versus implant // *Prog Orthod*. 2015. V. 16, N. 2. P. 1–7.
12. Nordquist G. G., McNeill R. W. Orthodontic vs. restorative treatment of the congenitally absent lateral incisor – long term periodontal and occlusal evaluation // *J Periodontol*. 1975. V. 46, N. 3. P. 139–143.

## АВТОРСКАЯ СПРАВКА

ГБУ РО «Стоматологическая поликлиника» (ГБУ РО «СП»), г. Ростов-на-Дону, Россия  
 ФГБОУ ВО «Ростовский государственный медицинский университет» (РостГМУ) Минздрава России, г. Ростов-на-Дону, Россия  
 Краевская Наталия Стефановна – кандидат медицинских наук, врач-ортодонт, заведующая ортодонтическим отделением ГБУ РО «СП», доцент кафедры стоматологии № 5 РостГМУ.  
 Иванов Александр Сергеевич – кандидат медицинских наук, доцент, заведующий кафедрой стоматологии № 5 РостГМУ, главный врач ГБУ РО «СП».  
 ГБУ РО «Стоматологическая поликлиника», г. Ростов-на-Дону, Россия  
 Мазманян Милена Ивановна – врач-ортодонт; milenayeribekyan@mail.ru.  
 Леонтьева Елена Юрьевна – кандидат медицинских наук, доцент, стоматолог.  
 ГБУ РО «Стоматологическая поликлиника № 3», г. Ростов-на-Дону, Россия  
 Баяндурьянц Ольга Вячеславовна – ассистент кафедры стоматологии № 5; e-mail: yana1968@yandex.ru.



XXVI ВСЕРОССИЙСКАЯ СТОМАТОЛОГИЧЕСКАЯ ВЫСТАВКА



# Современная Стоматология

## Дентал-Экспо | Ростов



**РОСТОВ ЭКСПО**  
 +7 961 406-88-99

**DENTALEXPO®**  
**DENTALCOURSE**



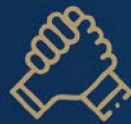

## АКАДЕМИЯ EUROKAPPA: ОБУЧЕНИЕ РАБОТЕ С ЭЛАЙНЕРАМИ ОТ САМОГО КРУПНОГО ПРОИЗВОДИТЕЛЯ ЭЛАЙНЕРОВ В РОССИИ\*

**11 000+** врачей уже прошли обучение за 5 лет —  
присоединяйтесь к сообществу профессионалов!



Программа  
наставничества  
с опытным  
врачом



Помощь  
в работе  
с личным  
кабинетом



База знаний  
и клиническая  
поддержка

## ПРИГЛАШАЕМ НА 6-Й МЕЖДУНАРОДНЫЙ ОРТОДОНТИЧЕСКИЙ КОНГРЕСС ORTHONEXT VI

**20-21 НОЯБРЯ**

Москва, FOUR SEASONS  
HOTEL MOSCOW



Принять участие



РАУЛЬ МОРА

ПАОЛО МАНЦО

УДО ВИНЦХАЙМЕР

КРИС ЧАНГ

# ЗВЕЗДНЫЕ СПИКЕРЫ

\*По результатам отчета BusinessStat

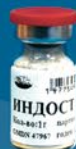
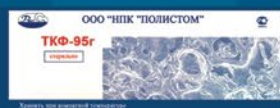
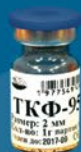# Костнозамещающие материалы для стоматологии



ООО "НПК ПОЛИСТОМ"



Гранулы, гели, мембраны, пластины, губки



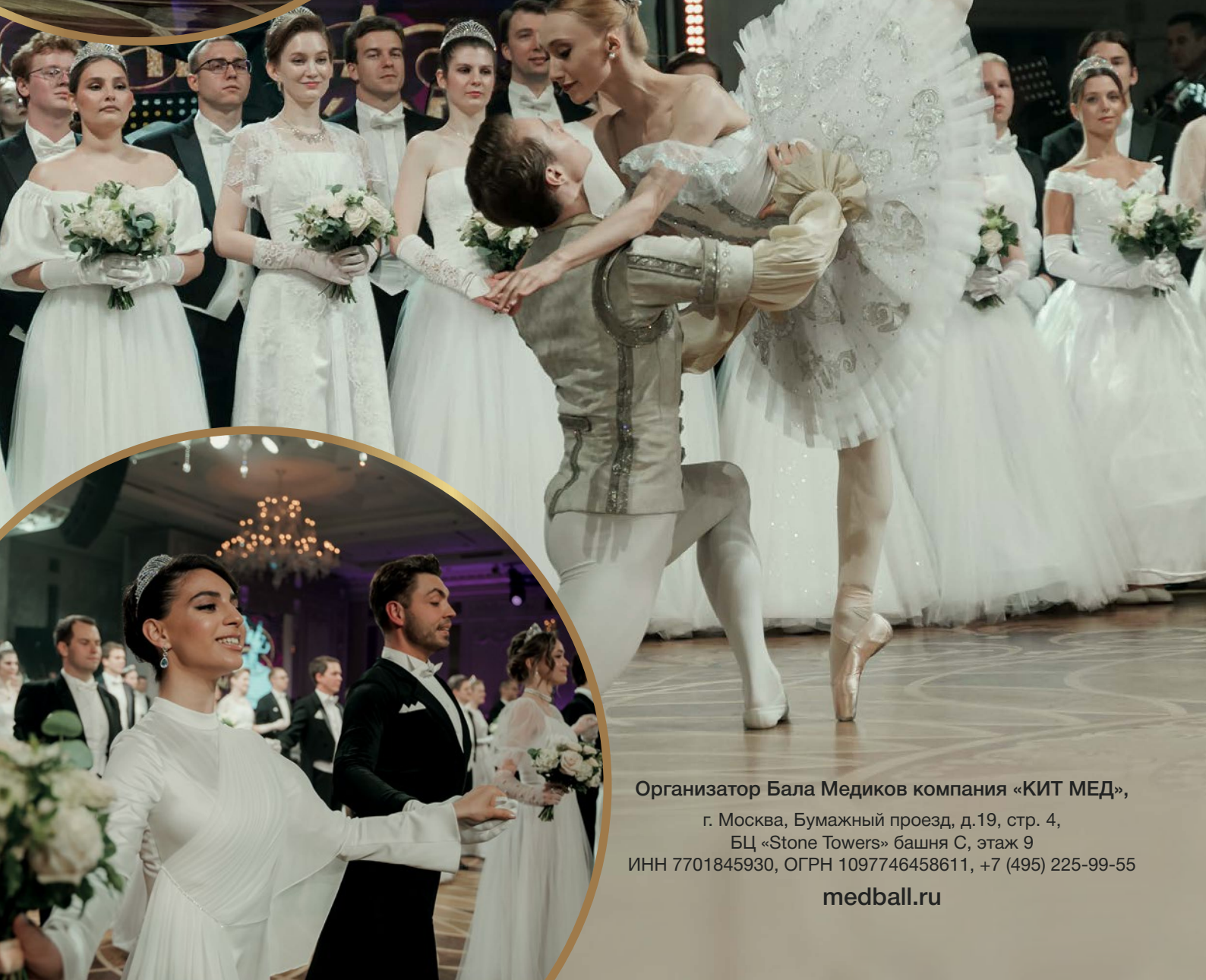105094, Москва, Семеновская набережная, дом 2/1, стр. 1  
Тел.: 8(495) 737-68-92; (499) 922-35-36. E-mail office@polystom.ru



# VIII БАЛ МЕДИКОВ

*21 июня 2026 года*

г. Москва, Marriott «Имперал Плаза»



Организатор Бала Медиков компания «КИТ МЕД»,

г. Москва, Бумажный проезд, д.19, стр. 4,

БЦ «Stone Towers» башня С, этаж 9

ИНН 7701845930, ОГРН 1097746458611, +7 (495) 225-99-55

[medball.ru](http://medball.ru)